

# Aplicación clínica del Bruxchecker® en odontología para la evaluación en sueño del patrón de desgaste oclusal

*Clinical Application of the Bruxchecker® in Dentistry for Evaluation during Sleep of Occlusal Wear Pattern*

## **Eliana Midori Tanaka Lozano**

Odontóloga, Pontificia Universidad Javeriana, Bogotá, Colombia. Especialista en Ortodoncia, Fundación CIEO, Universidad Militar Nueva Granada, Bogotá, Colombia. Doctorada, investigadora visitante, Departamento de Crecimiento Craneofacial y Desarrollo, Instituto de Investigación de Medicina Oclusal, Kanagawa Dental College, Yokosuka, Japón. Profesora asociada, directora de la Especialización en Ortodoncia, Universidad El Bosque, Bogotá, Colombia.

## **María Clara González Carrera**

Odontóloga, Pontificia Universidad Javeriana, Bogotá, Colombia. Especialista en Odontopediatría y Ortodoncia Preventiva, Universidad CES, Medellín, Colombia. Docente del Programa de Especialización en Odontología Pediátrica, odontóloga FISULAB, profesora titular, directora del área comunitaria, Facultad de Odontología, directora del grupo UMIMC, Universidad El Bosque, Bogotá, Colombia.

## **Isabella Díez Jiménez**

Odontóloga, Universidad El Bosque, Bogotá, Colombia.

## **Juan Pablo López Salazar**

Odontólogo, Universidad El Bosque, Bogotá, Colombia.

## **RESUMEN**

*Antecedentes:* El examen clínico es el método más utilizado para valorar los patrones oclusales. Tiene la limitante de ser realizado en vigilia, cuando una persona controla la expresión real de los contactos en sueño como consecuencia del bruxismo. El Bruxchecker® es un dispositivo novedoso que permite, por medio de inspección visual, analizar los contactos durante la dinámica mandibular en sueño sin alterar la actividad muscular y oclusal. De acuerdo con diferentes características clínicas, es de esperarse que la relación intermaxilar genere diferentes contactos y, en consecuencia, patrones oclusales individualizados. Por lo tanto, es necesario identificar los patrones de desgaste oclusal durante la dinámica del sueño para establecer su funcionalidad. *Propósito:* esta serie de casos describe el Bruxchecker® como una herramienta de fácil uso y eficaz en el diagnóstico del patrón oclusal en odontología.

## **PALABRAS CLAVE**

abrasión dental; Bruxchecker®; bruxismo del sueño; desgaste dental; facetas de desgaste; patrón oclusal

## **ÁREAS TEMÁTICAS**

Bruxismo; oclusión dental; procesos dentales fisiológicos

## **ABSTRACT**

*Background:* Clinical examination is the most used method for the evaluation of occlusal patterns. However, that evaluation is usually carried out during wakefulness when a person can hide the real expression of occlusal contacts that occur during sleep as a consequence of bruxism. Bruxchecker® is a new device that allows, by visual inspection, analyzing contacts of mandibular dynamics during sleep without altering the muscular and occlusal activity. Based on clinical characteristics, it could be expected that the intermaxillary relation generates different contacts and, as a result, individualized occlusal patterns. Therefore, it is necessary to identify the wear occlusal patterns during sleep dynamics to establish their functionality. *Purpose:* This case series report describes the Bruxchecker® as a simple-to-use tool that is effective to diagnose occlusal patterns in dentistry.

## **KEYWORDS**

bruxchecker; occlusal pattern; sleep bruxism; tooth abrasion; tooth wear; tooth wear pattern

## **THEMATIC FIELDS**

Bruxism; dental physiological processes; dental occlusion

## **CÓMO CITAR ESTE ARTÍCULO**

Tanaka EM, González MC, Díez I, López JP. Aplicación clínica del Bruxchecker® en odontología para la evaluación en sueño del patrón de desgaste oclusal. Univ Odontol. 2015 Ene-Jun; 34(72): 35-46. <http://dx.doi.org/10.11144/Javeriana.uo34-72.acbo>

doi:10.11144/Javeriana.uo34-72.acbo

Recibido para publicación: 12/01/2014

Aceptado para publicación: 25/05/2015

Disponible en: <http://www.javeriana.edu.co/universitasodontologica>

## INTRODUCCIÓN

En odontología, la evaluación funcional de la oclusión en estática y dinámica es de gran importancia, por cuanto de ella dependen, en gran parte, el éxito o el fracaso de cualquier tratamiento dentro del ámbito de cualquier especialidad. El examen clínico es el método que más se utiliza para valorar los patrones oclusales, pero tiene la limitante de ser realizado en vigilia, cuando el paciente controla la expresión real de los verdaderos contactos que se generan durante el sueño (1,2). Así, el patrón oclusal puede verse alterado y, en algunos casos, asociado al desgaste dental, consecuencia de trastornos del sueño, como el bruxismo, ampliamente definido como un tipo de movimiento estereotipado caracterizado por el rechinamiento y apretamiento de los dientes durante el sueño, que se considera una actividad parafuncional (3-6).

En la actualidad, esta condición se ha replanteado como fisiológica para mejorar la permeabilidad de la vía aérea y atenuar el estrés durante el sueño; sin embargo, esta postura ha generado controversia (5,7). Su etiología es multifactorial y considera factores de origen periférico (*e. g.*, interferencias oclusales y alteraciones en la anatomía orofacial) y central (*e. g.*, neuropatofisiológicos y psicológicos) (8). Desde una perspectiva odontológica, el bruxismo se considera un hábito oral caracterizado por el apretamiento o rechinamiento de los dientes de manera involuntaria, rítmica o espasmódica, no funcional, que puede generar trauma oclusal (9), enfermedad periodontal, desgaste dental (por ejemplo, atrición o abfracción), trastornos temporomandibulares (10,11) y músculos masticatorios hipertróficos (12).

Así, pues, es evidente que el bruxismo afecta las estructuras orales y el sistema masticatorio (13); pero para los odontólogos es difícil documentar clínicamente esta condición/actividad, ya que el diagnóstico es subjetivo, ya que se basa en la presencia de signos clínicos y el autorreporte. Por lo tanto, es necesario implementar una herramienta diagnóstica que permita visualizar de forma efectiva los patrones de contacto oclusal que se producen por esta actividad durante el sueño. Ello proporcionaría información que conduzca a mejorar el plan de tratamiento con base en una configuración oclusal más fisiológica, de acuerdo con las características de cada individuo.

El Bruxchecker® es una alternativa creada por Onodera y colaboradores, en el 2006 (1,2,14-20) para determinar los patrones oclusales asociados al sueño

en tiempo real. Esto se hace mediante el registro de las marcaciones o desgastes de la dinámica mandibular. Permite evidenciar la ubicación, la extensión y la dirección de los puntos o áreas de contacto oclusal durante el sueño. Este dispositivo es de fácil uso y consiste en una placa transparente de cloruro de polivinilo, teñida en la superficie oclusal con un tinte rojo conocido como rojo #3 o eritrosina. Se espesor es de 0,1 mm, lo cual es cómodo para un paciente y evita las interferencias oclusales en movimientos mandibulares, sin alterar la actividad muscular. Le confiere así una ventaja frente a otros dispositivos que podrían generar contactos falsos positivos (1,14).

El equipo de investigación de Sato y colaboradores estudió la actividad de algunos músculos de la masticación, como maseteros y temporales, con la placa y sin esta, por medio de electromiografía. Encontraron que no había diferencias estadísticamente significativas y concluyeron que el uso de Bruxchecker® no interfiere con la actividad muscular. Por lo tanto, puede utilizarse de forma segura (1). Asimismo, tiene ventajas sobre el diagnóstico con articulador, ya que ese se realiza con modelos y movimientos inducidos por el examinador; además, no incluye el componente muscular, lo que genera posibles alteraciones dinámicas y, en consecuencia, en el patrón oclusal real del paciente. Otros estudios han reportado el uso del Bruxchecker® como herramienta en la detección de patrones oclusales asociados al sueño utilizando diferentes criterios de evaluación y clasificación (1,2,14-20). Al tener en cuenta la configuración y características oclusales de cada paciente, es de esperarse que la relación intermaxilar genere diferentes contactos y, de este modo, patrones oclusales individualizados. Por consiguiente, el Bruxchecker® puede emplearse en las diferentes especialidades odontológicas (*e. g.*, ortodoncia, implantología y rehabilitación) para determinar el patrón de desgaste oclusal antes del tratamiento, durante este y después, con el fin de realizar un diagnóstico más acertado y una mejor planificación del tratamiento. Del mismo modo, puede utilizarse en el seguimiento y la evaluación de los casos desde una perspectiva basada en la actividad del bruxismo, condición que no debe ser subestimada por el clínico y que puede repercutir en el éxito o fracaso de sus tratamientos.

El propósito de este artículo es describir el uso del Bruxchecker® en una serie de casos para mostrar que es una herramienta útil y de fácil aplicación clínica en la identificación, la evaluación y la clasificación de los patrones oclusales asociados a la dinámica

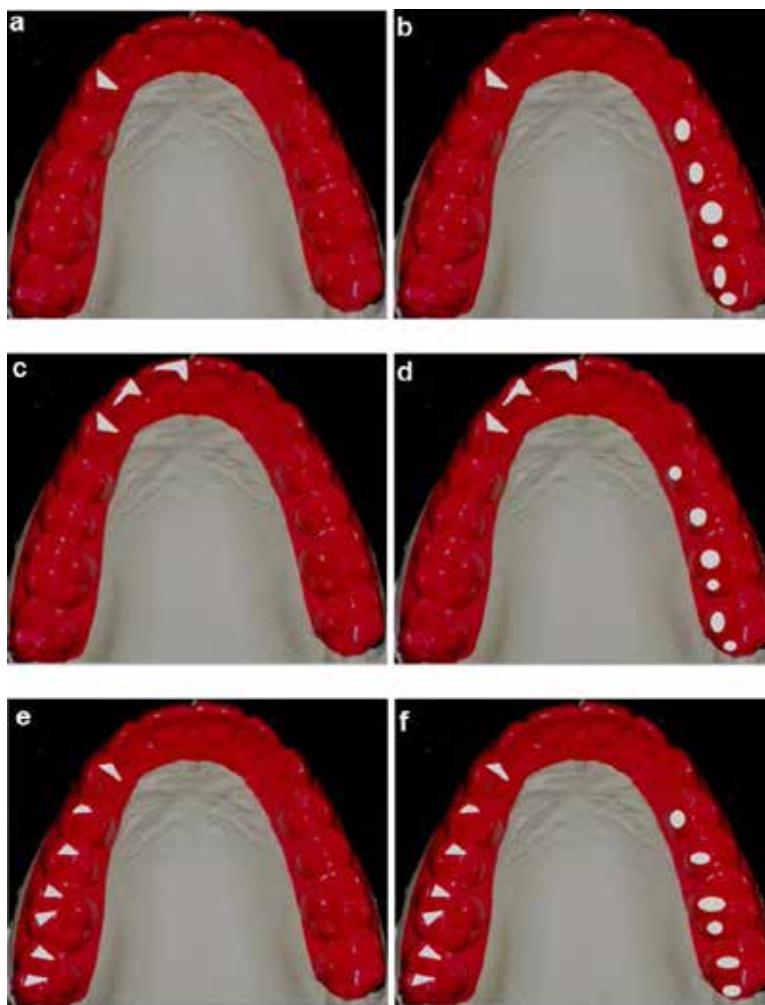
mandibular del bruxismo del sueño. Se puede así establecer su funcionalidad.

## DESCRIPCIÓN DE LOS CASOS

En esta serie de casos se reportan 5 pacientes (1 hombre y 4 mujeres) con edades entre los 22 y 40 años, quienes fueron seleccionados de las clínicas odontológicas de la Universidad El Bosque en Bogotá, Colombia. Los casos presentaban diferentes condiciones oclusales. Previa firma de un consentimiento

informado, se aplicó el Bruxchecker® a los pacientes para evaluar el patrón de desgaste oclusal en bruxismo del sueño. Para su fabricación, la placa se prensó al vacío en un Biostar® (Scheu Dental, Iserlohn, Alemania) a una temperatura de 220 °C, durante 15 s, con una presión de 2,5 bar, sobre un modelo de yeso de la arcada superior. Esta placa se recortaba a 2 mm del margen gingival por vestibular y palatino. Posterior a ello, se entregaban a los pacientes 2 placas y se daban las instrucciones del fabricante para usarlo durante 2 noches en el periodo de sueño, cuando se

FIGURA 1  
ESQUEMAS DE CLASIFICACIÓN DE PATRÓN OCLUSAL: A) GC, B) GC + DM, C) GA, D) GA + DM, E) GG, G) GG+ DM



En el lado de trabajo (laterotrusión: guías o trayectorias de desgaste): **GC**: *guía canina*, donde se observa solamente el punto o trayectoria de desgaste en el canino; **GA**: *guía anterior*, donde se observan solamente las trayectorias de desgaste con los incisivos o incluso el canino; **GG**: *guía grupal*, donde se observan las trayectorias de desgaste con los incisivos y/o canino y/o premolares y/o molares.

En el lado de balance (mediotrusión: puntos o trayectorias de desgaste): **DM**: *desgaste mediotrusivo*, donde se observan trayectorias de desgaste diferentes a las marcaciones o puntos de contactos considerados fisiológicos localizados en las cúspides palatinas (funcionales) de uno o varios dientes posteriores.

Se pueden presentar diferentes patrones de desgaste oclusal resultantes de la combinación de los anteriormente descritos, de la siguiente forma: **GC + DM**: guía canina + desgaste mediotrusivo; **GA + DM**: guía anterior + desgaste mediotrusivo; **GG + DM**: guía grupal + desgaste mediotrusivo.

registraban las marcaciones generadas por el desgaste o abrasión del tinte. Así quedaba una superficie transparente o incluso perforada (1,14).

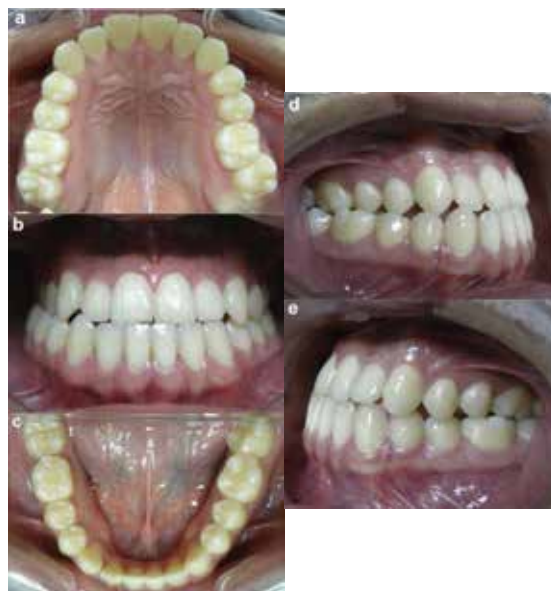Una vez recolectados los dos Bruxchecker® de cada paciente, se corroboraba la reproducibilidad y se procedía a realizar en uno de ellos el registro de los contactos en máxima intercuspidación sobre la arcada superior, con papel de articular negro o azul. Los contactos se consideran marcaciones fisiológicas en el momento de la deglución y que corresponden a puntos de contacto en máxima intercuspidación (21). Esto se hace con el fin de identificar las áreas de desgaste restantes, y por medio de inspección visual, evaluarlas y clasificarlas dentro de un patrón oclusal específico, teniendo en cuenta la localización y la extensión de las marcaciones que ocurren simultáneamente tanto en el lado de trabajo (laterotrusión) como en el lado de balance (mediotrusión) en ambos lados. Se realizó una modificación al método de Onodera y colaboradores (1) para facilitar el proceso de clasificación como se describe en la figura 1.

Una vez se identificaba esto, se realizaba la clasificación final del patrón oclusal de cada paciente para facilitar su comprensión y análisis, de acuerdo con lo reportado ampliamente en la literatura desde la concepción gnatólogica como: guía canina, función de grupo y oclusión unilateral o bilateral balanceada (22-29). A continuación se describe cada uno de los casos, teniendo en cuenta las características clínicas oclusales y el resultado del análisis del Bruxchecker®.

### Caso 1

Se trata de un paciente de 22 años de edad que clínicamente presentaba dentición permanente completa hasta los segundos molares, clase III molar de Angle bilateral (5 mm), mordida cruzada posterior derecha y mordida borde a borde anterior. Había presencia de malposiciones dentarias en los dientes 11, 12, 21, 22, 26 y 37 (nomenclatura dígito 2) y diastema entre 32 y 33. Se observaban, además, facetas de desgaste en los bordes incisales de dientes anteriores. Había proinclinación de los incisivos superiores en forma de pala y retroinclinación de los incisivos inferiores. El arco superior era cuadrado y el inferior era ovalado (figura 2).

FIGURA 2  
FOTOGRAFÍAS CLÍNICAS INTRAORALES CASO 1: A) ARCO SUPERIOR, B) OCLUSIÓN DE FRENTE, C) ARCO INFERIOR, D) OCLUSIÓN LATERAL DERECHA, E) OCLUSIÓN LATERAL IZQUIERDA



### Análisis Bruxchecker®

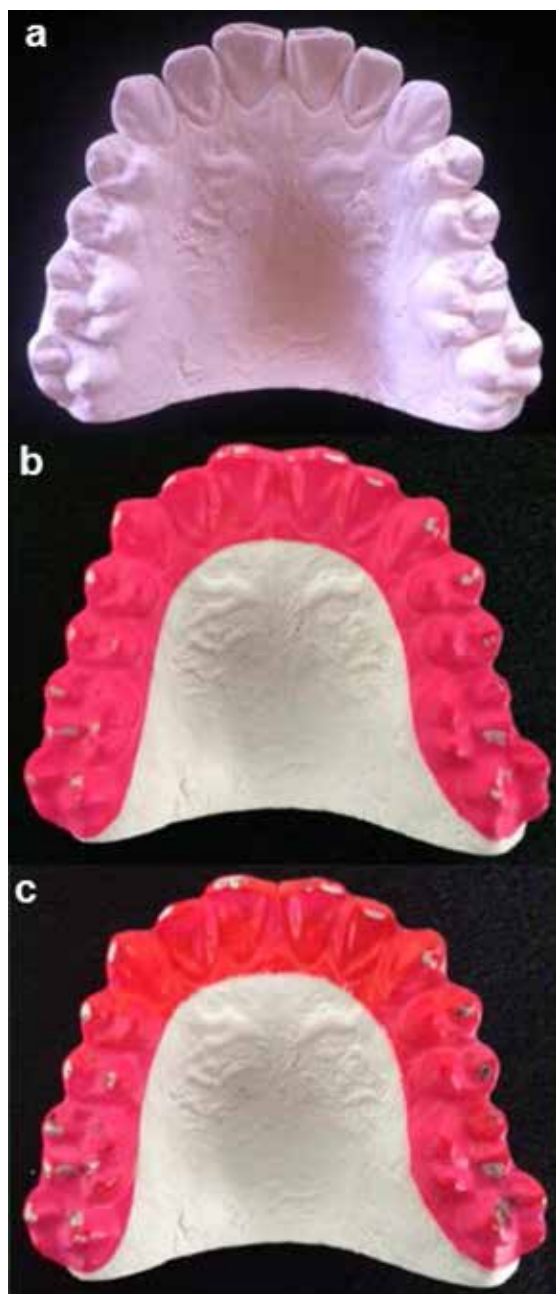
Lado derecho: no aplica

Lado izquierdo: GG + DM

### función de grupo + áreas en balance unilateral

*Resultado:* en el lado derecho del paciente no aplica la clasificación, ya que se observa que el desgaste de la placa en los vértices cuspídeos de los dientes coincide con los puntos de contacto en máxima intercuspidación. Cabe anotar que se observa un desgaste marcado ubicado en el reborde triangular primario de la cúspide palatina del 27 que corresponde al único contacto del lado izquierdo en balance. En el lado izquierdo se observan trayectorias de desgaste laterotrusivo en 23, 24 y 26, con un desgaste mediotrusivo en la cúspide palatina del 17. Todo lo anterior se debe a la oclusión habitual del paciente en clase III y sus respectivas compensaciones (figura 3).

FIGURA 3  
FOTOGRAFÍAS DEL MODELO Y PLACAS BRUXCHECKER DEL CASO 1: A) MODELO ARCO SUPERIOR, B) BRUXCHECKER CON MARCACIONES DESGASTE OCLUSAL, C) BRUXCHECKER CON DESGASTE OCLUSAL Y PUNTOS DE CONTACTO EN MÁXIMA INTERCUSPIDACIÓN

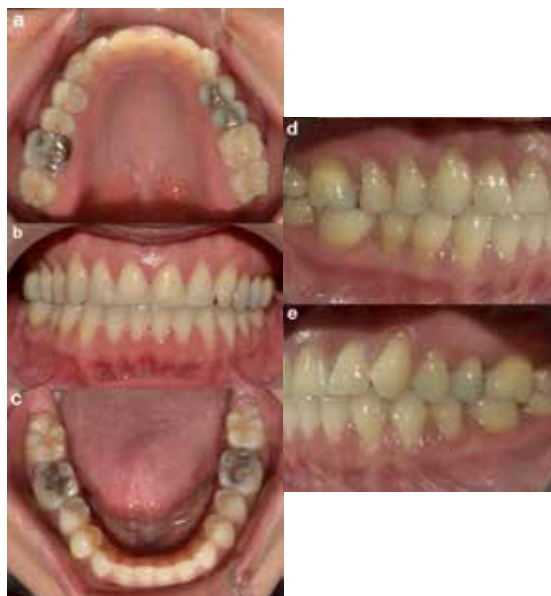

### Caso 2

Se reporta el caso de una paciente de 40 años de edad que refería sintomatología de tipo crónico en la articulación temporomandibular izquierda, con antecedentes de 2 tratamientos de ortodoncia previos (a los 12 y a los 26 años). Fue tratada con exodoncias del 17 y el 27 para distalización con posterior erupción de los dientes 18 y 28. Clínicamente, presentaba

dentición permanente completa hasta los segundos molares inferiores y múltiples obturaciones extensas. Había presencia de facetas de desgaste generalizadas con énfasis en los bordes incisales del 11 y el 21, recesiones gingivales y abfracciones generalizadas con predominio en el lado derecho, todo asociado a trauma oclusal. La paciente era clase I molar de Angle bilateral y presentaba malposiciones dentarias en los dientes 13, 12, 11, 21, 22, 23 y 41. Se observaba retroinclinación de los incisivos superiores e inferiores. Los arcos dentales eran ovalados (figura 4).

FIGURA 4  
FOTOGRAFÍAS CLÍNICAS INTRAORALES CASO 2: A) ARCO SUPERIOR, B) OCLUSIÓN DE FRENTE, C) ARCO INFERIOR, D) OCLUSIÓN LATERAL DERECHA, E) OCLUSIÓN LATERAL IZQUIERDA



### Análisis Bruxchecker®:

Lado derecho: GG + DM

Lado izquierdo: GG + DM

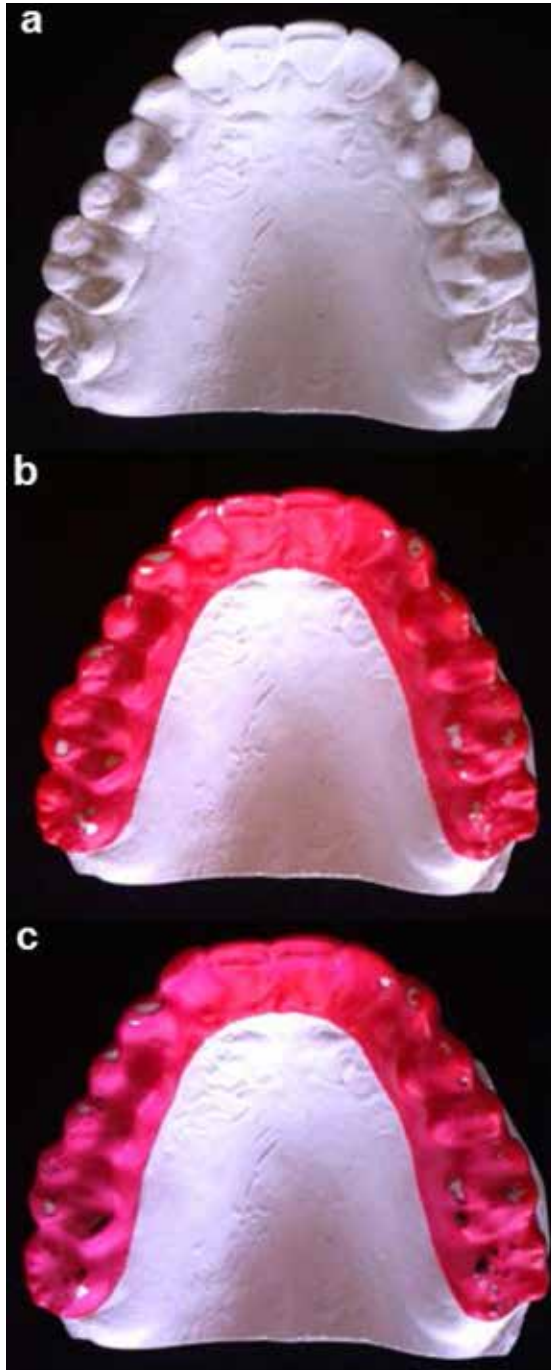
### función de grupo + áreas en balance

*Resultado:* en el lado derecho de la paciente, donde se observa mayor desgaste en laterotrusión (13, 14, 15 y 16), hay un predominio de recesiones y abfracciones de mayor severidad. También se observa desgaste mediotrusivo en la cúspide mesopalatina del diente 16. En el lado izquierdo, se observa desgaste laterotrusivo del 23, 24 y 26 con desgastes mediotrusivos en la cúspide distopalatina del 16 y cúspide palatina del 18. Cabe anotar que los desgastes que se observan clínicamente en los bordes incisales del 11 y el 21 son producto de la maloclusión inicial que refirió la paciente. Por ello no se identifican actualmente en el

Bruxchecker. Asimismo, los desgastes mediotrusivos (en balance) podrían asociarse a su condición articular (figura 5).

FIGURA 5

FOTOGRAFÍAS DEL MODELO Y PLACAS BRUXCHECKER DEL CASO 2: A) MODELO ARCO SUPERIOR, B) BRUXCHECKER CON MARCACIONES DESGASTE OCLUSAL, C) BRUXCHECKER CON DESGASTE OCLUSAL Y PUNTOS DE CONTACTO EN MÁXIMA INTERCUSPIDACIÓN



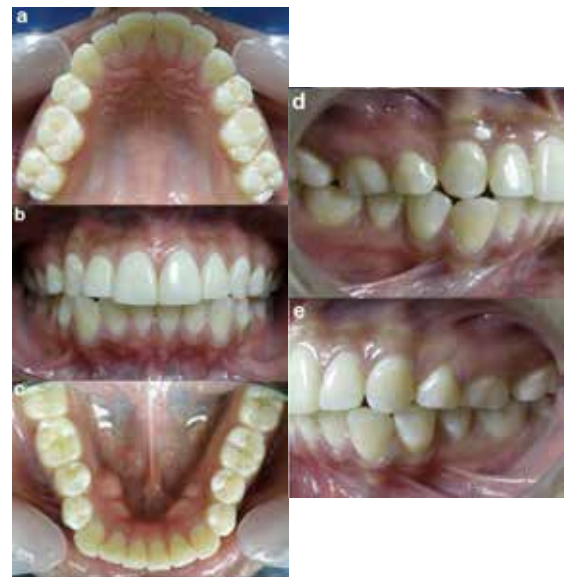### Caso 3

Se presenta el caso una paciente de 23 años de edad con antecedentes de bloqueo y sintomatología en la

articulación temporomandibular izquierda, que refiere tratamiento de ortodoncia previo con exodoncias de los dientes 14 y 24 a los 15 años de edad. Clínicamente, presenta dentición permanente completa hasta los segundos molares en el arco inferior con reconstrucción de superficie vestibular y bordes incisales de centrales y laterales superiores. Se observan facetas de desgaste generalizadas en el sector posterior. La paciente es clase II molar de Angle bilateral (10 mm). Presenta malposiciones dentarias en 17, 26, 27, 33, 34, 43 y 45, así como falta de coordinación de arcos donde el superior es ovalado y el inferior cuadrado, con presencia de *torus* mandibular en zona lingual (figura 6).

FIGURA 6

FOTOGRAFÍAS CLÍNICAS INTRAORALES CASO 3: A) ARCO SUPERIOR, B) OCLUSIÓN DE FRENTE, C) ARCO INFERIOR, D) OCLUSIÓN LATERAL DERECHA, E) OCLUSIÓN LATERAL IZQUIERDA



### Análisis Bruxchecker®:

Lado derecho: GG + DM

Lado izquierdo: GG + DM

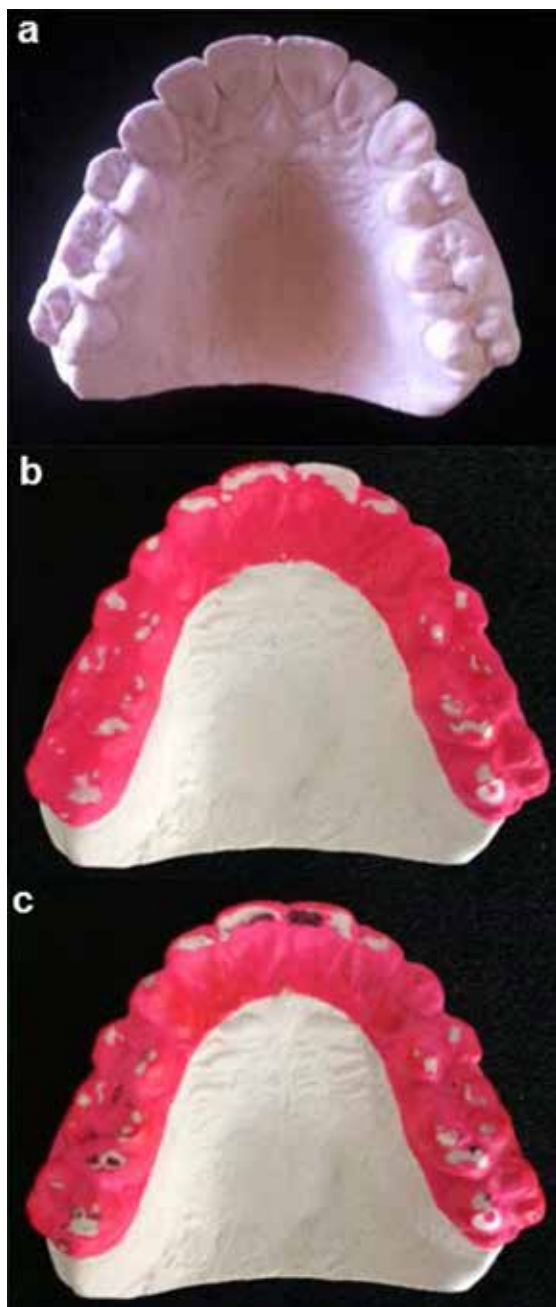
### función de grupo + áreas en balance

*Resultado:* tanto en el lado derecho como en el izquierdo de la paciente se observan trayectorias de desgaste laterotrusivo desde el sector anterior al posterior, con excepción de los dientes 17, 23 y 27. Este signo está acompañado de desgaste mediotrusivo en las cúspides palatinas de los dientes posteriores. Es importante resaltar que el desgaste incisal superior puede asociarse a la falta de coordinación de arcos y ajuste dentario. Por esa razón se rehabilitó la paciente en repetidas ocasiones y, aun así, persistía un claro

desgaste en el sector anterior. Se asume que su condición articular podría estar relacionada con la configuración oclusal evidenciada en el Bruxchecker® por los desgastes mediotrusivos (en balance) (figura 7).

FIGURA 7

FOTOGRAFÍAS DEL MODELO Y PLACAS BRUXCHECKER DEL CASO 3: A) MODELO ARCO SUPERIOR, B) BRUXCHECKER CON MARCACIONES DESGASTE OCLUSAL, C) BRUXCHECKER CON DESGASTE OCLUSAL Y PUNTOS DE CONTACTO EN MÁXIMA INTERCUSPIDACIÓN



#### Caso 4

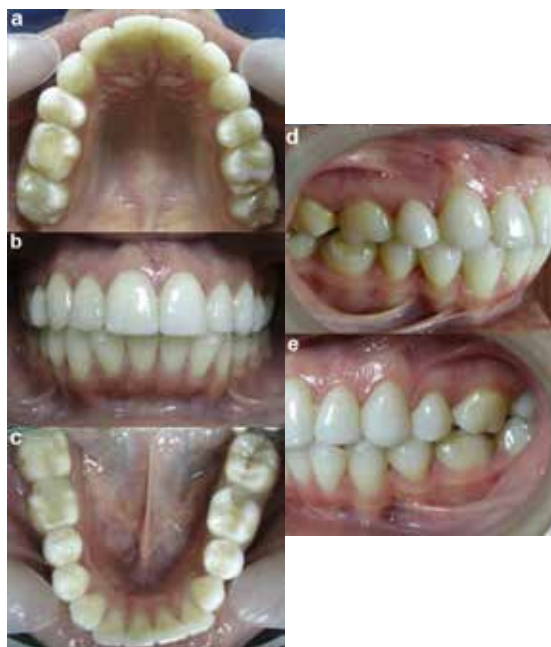Se muestra el caso de una paciente de 24 años de edad que refería haber tenido 2 tratamientos de

ortodoncia previos (a los 14 y a los 20 años) con exodoncias de los dientes 14, 24 y 34. Clínicamente, presentaba dentición permanente hasta los segundos molares con múltiples obturaciones extensas y rehabilitadas con carillas en el sector anterosuperior.

Tenía clase II molar de Angle derecha (8 mm) y clase III molar izquierda (2 mm). Se observaba una proinclinación de los incisivos superiores e inferiores y una falta de coordinación de los arcos, donde el superior era ovalado y el inferior era cuadrado (figura 8).

FIGURA 8

FOTOGRAFÍAS CLÍNICAS INTRAORALES CASO 4: A) ARCO SUPERIOR, B) OCLUSIÓN DE FRENTE, C) ARCO INFERIOR, D) OCLUSIÓN LATERAL DERECHA, E) OCLUSIÓN LATERAL IZQUIERDA



#### Análisis Bruxchecker®:

Lado derecho: GC

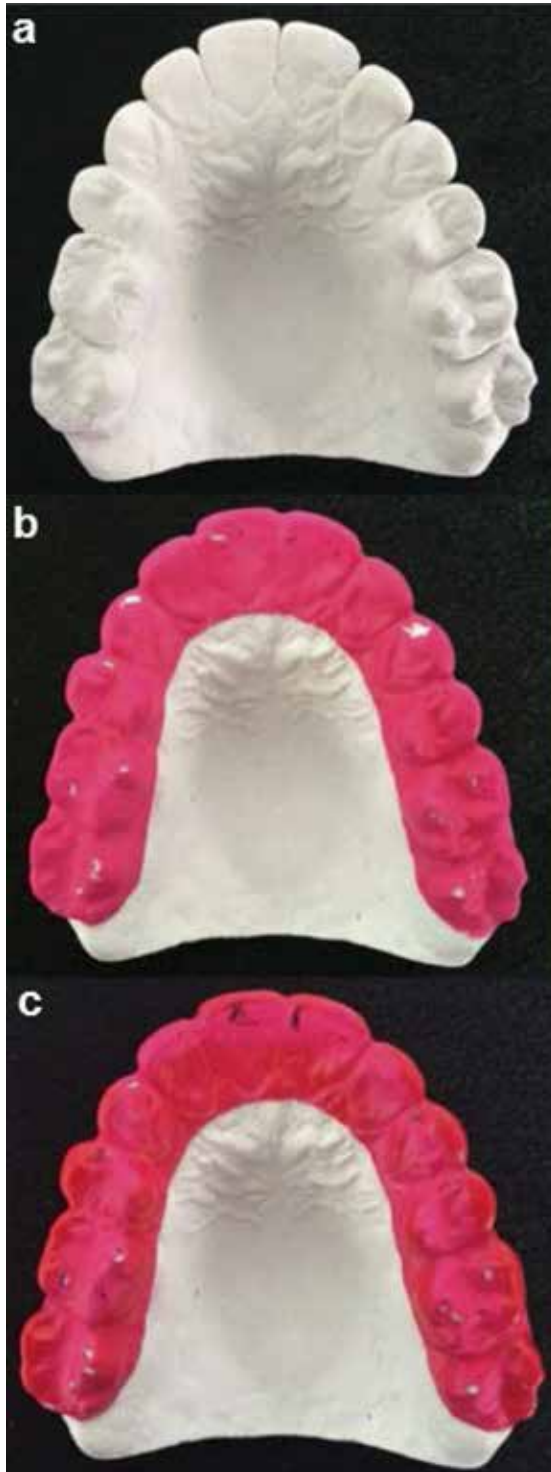
Lado izquierdo: GC

#### guía canina

*Resultado:* tanto en el lado derecho como en el izquierdo de la paciente se observan trayectorias de desgaste laterotrusivo en el 13 y el 23. Los desgastes observados en el sector posterior corresponden a puntos de contacto (balance). En este caso en particular, la configuración oclusal actual no afecta la función (figura 9).

FIGURA 9

FOTOGRAFÍAS DEL MODELO Y PLACAS BRUXCHECKER DEL CASO 4: A) MODELO ARCO SUPERIOR, B) BRUXCHECKER CON MARCACIONES DESGASTE OCLUSAL, C) BRUXCHECKER CON DESGASTE OCLUSAL Y PUNTOS DE CONTACTO EN MÁXIMA INTERCUSPIDACIÓN

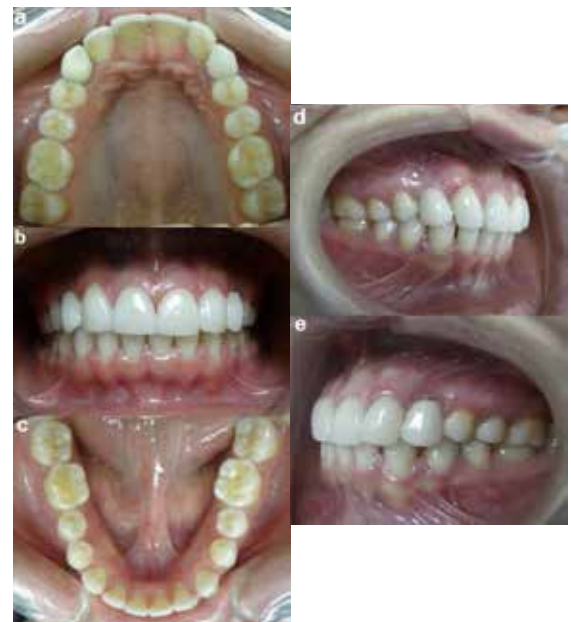

### Caso 5

Se reporta el caso de una paciente de 22 años de edad con dentición permanente y agenesia del 12 y el 22, quien refiere haber sido sometida a tratamiento de ortodoncia con migración del 13 y el 23 a la posición de laterales y rehabilitación de estos con carillas e implantes de oseointegración en la zona de los dientes 13 y 23. Tenía clase II molar de Angle derecha (2,5 mm) y clase I molar izquierda. Había presencia de malposiciones dentarias en 17, 14, 24, 27, 36 y 46 y diastemas entre 32-33-34 y 41-42-43-44. Se observaban, además, facetas de desgaste en la zona de premolares y molares. No coincidían las líneas medias dentales y los arcos superior e inferior eran ovalados (figura 10).

FIGURA 10

FOTOGRAFÍAS CLÍNICAS INTRAORALES CASO 5: A) ARCO SUPERIOR, B) OCLUSIÓN DE FRENTE, C) ARCO INFERIOR, D) OCLUSIÓN LATERAL DERECHA, E) OCLUSIÓN LATERAL IZQUIERDA



### Análisis Bruxchecker®:

Lado derecho: GG + DM

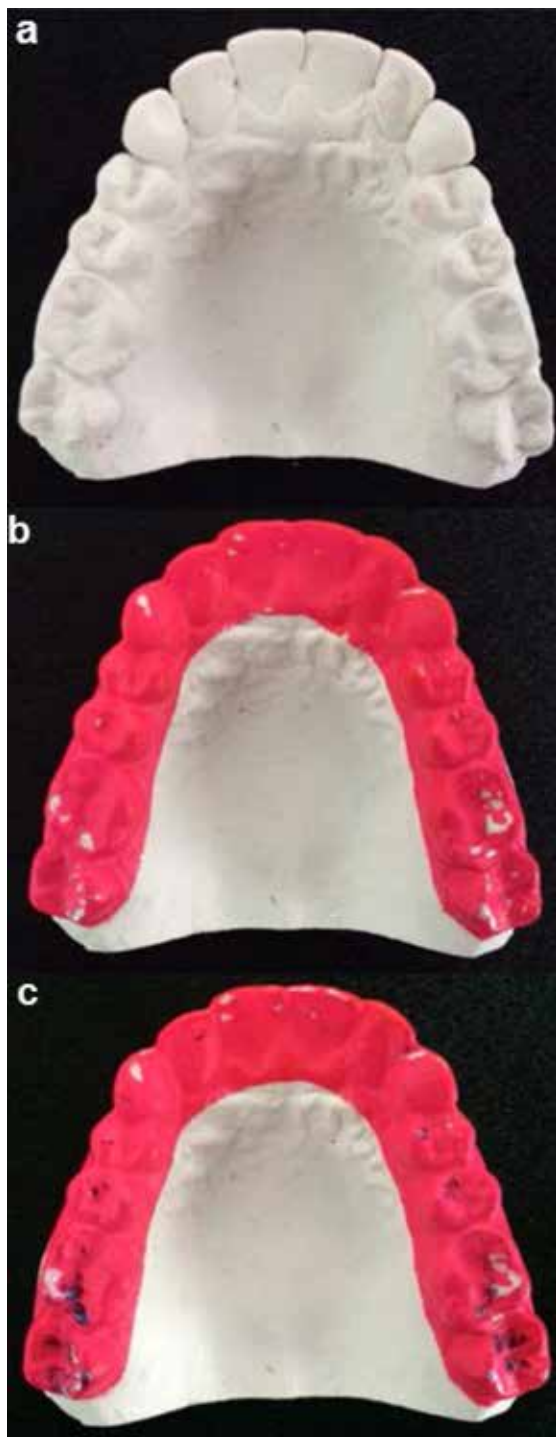
función de grupo + áreas en balance

Lado izquierdo: GG + DM

*Resultado:* ambos lados muestran trayectorias de desgaste en laterotrusión en los caninos y primeros molares con desgastes mediotrusivos en las cúspides palatinas de los segundos molares. Esto es consecuencia de la configuración oclusal posterior a los tratamientos de ortodoncia y rehabilitación finalizados 2 meses antes (figura 11).



FIGURA 11  
FOTOGRAFÍAS DEL MODELO Y PLACAS BRUXCHECKER DEL CASO 5: A) MODELO ARCO SUPERIOR, B) BRUXCHECKER CON MARCACIONES DESGASTE OCLUSAL, C) BRUXCHECKER CON DESGASTE OCLUSAL Y PUNTOS DE CONTACTO EN MÁXIMA INTERCUSPIDACIÓN



Es importante tener en cuenta que todos los casos presentaron reproducibilidad al comparar los dos Bruxchecker®, lo que permitió realizar un correcto análisis. Adicionalmente, se contó con la colaboración

de los pacientes al seguir estrictamente las instrucciones y recomendaciones dadas para la aplicación del instrumento (figuras 3, 5, 7, 9 y 11). Los resultados de los análisis de los Bruxchecker® se contrastaron con los hallazgos clínicos oclusales. Cada paciente tenía un patrón de desgaste oclusal individualizado acorde a su configuración oclusal actual.

## DISCUSIÓN

El Bruxchecker®, como herramienta diagnóstica de bajo costo y de cómoda, fácil y segura aplicación para el paciente en la detección de patrones de desgaste oclusal asociados a bruxismo del sueño, ha sido utilizado por diversos autores (1,2,15-17). Este reporte presenta cinco casos en los que fue de gran utilidad y aportó información relevante en la evaluación funcional de la oclusión. Puesto que la oclusión funcional óptima es un parámetro de suma importancia dentro de las condiciones ideales para el equilibrio del sistema craneocervicomandibular, es importante tener en cuenta que existen cargas significativas que pueden distribuirse en la dentición, en las estructuras de apoyo periodontal y alveolar y en la articulación temporomandibular. Una oclusión considerada clínicamente normal es aquella que, en presencia o no de interferencias oclusales durante las excursiones laterales, no sobrepasa la adaptación neuromuscular y no provoca alteraciones clínicas evidentes de tipo dental, periodontal y articular, entre otras (25). Asimismo, desde el punto de vista funcional o dinámico, se han descrito varios tipos de condiciones degenerativas de la oclusión, como el trauma oclusal, la disfunción temporomandibular, abfracciones y la migración dental. Todas estas condiciones están relacionadas con cargas biomecánicas producidas por una alta actividad muscular, que puede ser atribuida a hábitos parafuncionales como el bruxismo (1,30).

Durante los movimientos excéntricos de la mandíbula (lateralidad y protrusión) pueden producirse varios tipos de patrones oclusales entre los dientes antagonistas, producto de la dinámica mandibular. El tipo de contactos que surge durante estos movimientos depende de varios factores como la relación entre los maxilares, la posición de los dientes, la morfología y la cantidad de desgaste dental, la función muscular, la función de las articulaciones temporomandibulares y la cantidad de movimiento (27).

En la literatura se describen varios tipos de función oclusal, como la oclusión balanceada, concepto ampliamente utilizado en prótesis total y que consiste

en contactos dentales bilaterales en toda la dentición, tanto en el lado de trabajo y no trabajo como en excursiones laterales y en protrusiva, para lograr estabilidad y eficacia funcional (25,27). También está la función oclusal de grupo, en la cual existen contactos en varias o todas las cúspides vestibulares de los dientes posteriores durante los movimientos laterales en el lado de trabajo; mientras que en el lado de balance no deben existir. Asimismo, se habla de la función con desoclusión canina, que presenta contactos entre el canino superior e inferior en el lado de trabajo, sin contactos en el lado de balance (23-29), que se considera la oclusión funcional ideal. Incluso ha llegado a afirmarse que de no obtenerse este tipo de desoclusión, los pacientes pueden estar vulnerables a trastornos temporomandibulares y a la recidiva del tratamiento ortodóntico (23,29,31).

Por otra parte, se atribuye a la desoclusión canina una función protectora de la oclusión en céntrica y excéntrica para evitar contactos mediotrusivos o de balance que son considerados nocivos. Se afirma que este tipo de oclusión es ideal para cualquier tratamiento que involucre un cambio en la configuración oclusal (32). Ash y Ramiford analizaron que todas las fuerzas laterales y las tensiones del diente que se generan en el lado de balance son problemáticas e indeseables (25). Según Shillingburg y sus colaboradores, la oclusión óptima se describió como aquella que no presenta contactos en el lado de balance, lo que requiere un mínimo de adaptación por parte de un paciente (33). Varios de los casos aquí presentados reportan función en grupo con desgastes mediotrusivos, a su vez asociados a sintomatología articular, lo que coincide con lo descrito por algunos autores, quienes reportan la existencia de cierta asociación entre el bruxismo del sueño y los trastornos temporomandibulares. Se constituye entonces en un factor de riesgo en el desarrollo de disfunción temporomandibular (34,35). Asimismo, Kawagoe y colaboradores, en su estudio con la aplicación del Bruxchecker®, afirman que existe una relación significativa entre los desgastes mediotrusivos en la zona de los molares durante el bruxismo del sueño y la prevalencia de signos de disfunción temporomandibular (16). Por el contrario, otras investigaciones le atribuyen posibles roles protectores de la articulación temporomandibular del mismo lado de los contactos mediotrusivos en el lado de balance, principalmente durante el bruxismo tipo apretamiento (36-38). Ello se evidencia en el caso 4 del Bruxchecker®, que presentaba contactos tipo punto (no una trayectoria o desgaste) en las cúspides

de soporte o palatinas superiores, lo cual se considera fisiológico, ya que proporciona soporte oclusal posterior a la articulación temporomandibular, que evita así desplazamientos articulares perjudiciales.

Dado que el bruxismo se considera un factor que contribuye a la aparición de diversas patologías dentales y articulares (1,30), es clave considerar la evaluación funcional de la oclusión por medio del Bruxchecker® en el diagnóstico y la planeación del tratamiento antes de realizar cualquier reconstrucción oclusal (1). Se puede aplicar a cualquier especialidad de la odontología. De esta forma, se podrán implementar medidas terapéuticas que ofrezcan una mejora en la condición oclusal de forma fisiológica con estabilidad a largo plazo para mejorar la calidad de vida al paciente.

## CONCLUSIONES

A partir de esta serie de casos, se documenta el uso del Bruxchecker® en la práctica clínica como un instrumento de costo razonable, seguro, cómodo y de fácil aplicación, que permite visualizar, determinar y clasificar los desgastes producidos sobre la configuración oclusal actual de cada paciente y así asociarlos con las características clínicas presentes para determinar un patrón oclusal individualizado en bruxismo del sueño, como se evidencia en cada uno de los casos.

## RECOMENDACIONES

El Bruxchecker® es una alternativa para evaluar funcionalmente la oclusión con base en la actividad del bruxismo en la práctica clínica odontológica. Es beneficioso para pacientes y clínicos, puesto que proporciona información que seguramente será relevante en el diagnóstico, pronóstico, planificación y estabilidad del tratamiento.

## REFERENCIAS

1. Onodera K, Kawagoe T, Sasaguri K, Quismundo C, Sato S. The use of a bruxchecker in the evaluation of different grinding patterns during sleep bruxism. *Cranio*. 2006 Jun; 24(4): 292-9.
2. Park BK, Tokiwa O, Takezawa Y, Takahashi Y, Sasaguri K, Sato S. Relationship of tooth grinding pattern during sleep bruxism and temporomandibular joint status. *Cranio*. 2008 Jan; 26(1): 8-15.
3. American Academy of Sleep Medicine. International classification of sleep disorders. 2nd ed. Westchester, NY: la Academia; 2005.

4. Kato T, Thie NM, Montplaisir JY, Lavigne GJ. Bruxism and orofacial movements during sleep. *Dent Clin North Am*. 2001 Oct; 45(4): 657-84.
5. Lavigne G, Kato T, Kolta A, Sessle B. Neurobiological mechanisms involved in sleep bruxism. *Crit Rev Oral Biol Med*. 2003 Jan; 14(1): 30-46.
6. Barbosa TS, Miyakoda L, Pocztaruk R, Rocha C, Gavião M. Temporomandibular disorders and bruxism in childhood and adolescence: review of the literature. *Int J Pediatr Otorhinolaryngol*. 2008 Mar; 72(3): 299-314.
7. Slavicek R, Sato S. Bruxism-a function of the masticatory organ to cope with stress. *Wien Med Wochenschr*. 2004 Dec; 154(23-24): 584-9.
8. Ommerborn MA, Giraki M, Schneider C, Fuck LM, Zimmer S, Franz M, Raab WH, Schaefer R. Clinical significance of sleep bruxism on several occlusal and functional parameters. *Cranio*. 2010 Jan; 28(4): 238-48.
9. Lobbezoo F, Ahlberg J, Glaros AG, Kato T, Koyano GJ, Leeuw R, Manfredini D, Svensson P, Winocur E. Bruxism defined and graded: An international consensus. *J Oral Rehabil*. 2013 Jan; 40(1): 2-4.
10. Paesani DA. *Bruxism. Theory and practice*. London: Quintessence; 2010.
11. Pavone BW. Bruxism and its effect on the natural teeth. *J Prosthet Dent*. 1985 May; 53(5): 692-6.
12. Tsiggos N, Tortopidis D, Hatzikyriakos A, Menexes G. Association between self-reported bruxism activity and occurrence of dental attrition, abfraction, and occlusal pits on natural teeth. *J Prosthet Dent*. 2008 Jul; 100(1): 41-6.
13. Koyano K, Tsukiyama Y, Ichiki R, Kuwata T. Assessment of bruxism in the clinic. *J Oral Rehabil*. 2008 Mar; 35(7): 495-508.
14. Cabrera CL, Celis S, Valencia G, Castillo G, Sáenz A, Moreno S, Ruiz A. Validación de la placa Bruxchecker como medio diagnóstico de bruxismo, comparada con modelos de estudio en la clínica de la Universidad Cooperativa de Colombia, sede Bogotá, durante el periodo comprendido entre febrero y mayo del 2011. *Acta Odontol Colomb*. 2011 Jul; 2(2): 1-10.
15. Tokiwa O, Park BK, Takezawa Y, Takahashi Y, Sasaguri K, Sato S. Relationship of tooth grinding pattern during sleep bruxism and temporomandibular joint status. *Cranio*. 2008 May; 26(4): 287-93.
16. Kawagoe T, Onodera K, Tokiwa O, Sasaguri O, Akimoto S, Sato S. Relationship between sleeping occlusal contact patterns and temporomandibular disorders in the adult Japanese population. *Int J Stomatol Occlusion Med*. 2009 Jan; 2: 11-5.
17. Sugimoto K, Yoshimi H, Sasaquri K, Sato S. Occlusion factors influencing the magnitude of sleep bruxism activity. *Cranio*. 2011 Apr; 29(2): 127-37.
18. Reichardt G, Miyakawa Y, Otsuka T, Sato S. The mandibular response to occlusal relief using a flat guidance splint. *Int J Stomatol Occlusion Med*. 2013 May; 6: 134-9.
19. Polanía MF, Melo WA, Londoño LA. Evaluación del cambio en el patrón de bruxismo nocturno producido por el uso de dos tipos de retenedores termomoldeados. *Univ Odontol*. 2014 Ene; 33(70): 145-55.
20. Suwa S, Takahara M, Shirakawa S, Komada Y, Sasaguri K, Onozuka M, Sato S. Sleep bruxism and its relationship to sleep habits and lifestyle of elementary school children in Japan. *Sleep Biol Rhythms*. 2009 Mar; 7(2): 93-102.
21. Pameijer JHN, Glickman I, Roeber FW. Intraoral occlusal telemetry. Part II. Registration of tooth contacts in chewing and swallowing. *J Prosthet Dent*. 1968 Feb; 19(2): 151-9.
22. Sato S, Slavicek R. Bruxism as a stress management function of the masticatory organ. *Bull Kanagawa Dent Coll*. 2001 Sep; 29(2): 101-10.
23. Rinchuse D, Kandasamy S, Sciote J. A contemporary and evidence-based view of canine protected occlusion. *Am J Orthod Dentofacial Orthop*. 2007 Apr; 132(1): 90-102.
24. Clark JR, Evans RD. Functional occlusal relationships in a group of post-orthodontic patients: preliminary findings. *Eur J Orthod*. 1998 Apr; 20(2): 103-10.
25. Ash M, Ramfjord S. *Oclusión*. México: Interamericana; 1972.
26. Clark JR, Evans RD. Functional occlusion: I. A Review. *J Orthod*. 2001 Mar; 28(1): 76-81.
27. Marklund S, Wänman A. A century of controversy regarding the benefit or detriment of occlusal contacts on the mediotrusive side. *J Oral Rehabil*. 2000 Jul; 27(7): 553-62.
28. Ogawa T, Ogimoto T, Koyano K. Pattern of occlusal contacts in lateral positions: canine protection and group function validity in classifying guidance patterns. *J Prosthet Dent*. 1998 Jul; 80(1): 67-74.
29. Morton S, Pancherz H. Changes in functional occlusion during the postorthodontic retention period: A prospective longitudinal clinical study. *Am J Orthod Dentofacial Orthop*. 2009 Mar; 135(3): 310-5.
30. Sato S, Yuyama N, Tamaki K, Hori N, Kaneko M, Sasaguri K, Lee M, Onozuka M, Slavicek R. The masticatory organ, brain function, stress-release, and a proposal to add a new category to the taxonomy of the healing arts: Occlusion medicine. *Bull Kanagawa Dent Coll*. 2002 Sep; 30(2): 117-26.
31. Sato S. *Atlas diagnóstico de la oclusión por medio del Bruxchecker*. Yokosuka, Japón: Kanagawa Dental College, Research Institute of Occlusion Medicine; 2005.
32. D'Amico A. The canine teeth: normal functional relation of the natural teeth of man. *J South Calif Dent Assoc*. 1958; 26: 6-23.
33. Shillingburg HT, Hobo S, Whitsett LD. *Fundamentals of fixed prosthodontics*. Chicago: Quintessence; 1981.
34. Celic R, Jerolimov V, Panduric J. A study of the influence of occlusal factors and parafunctional habits on the prevalence of signs and symptoms of TMD. *Int J Prosthodont*. 2002 Jan; 15(1): 43-8.
35. Macfarlane TV, Blinkhorn AS, Davies RM, Worthington HV. Association between local mechanical factors and orofacial pain: survey in the community. *J Dent*. 2003 Nov; 31(8): 535-42.

36. Baba K, Yugami K, Yaka. Impact of balancing-side tooth contact on clenching induced mandibular displacements in humans. *J Oral Rehabil.* 2001 Aug; 28(8): 721-7.
37. Minagi S, Ohtsuki H, Sato T, Ishii A. Effect of balancing-side occlusion on the ipsilateral TMJ dynamics under clenching. *J Oral Rehabil.* 1997 Jan; 24(1): 57-62.
38. Minagi S, Watanabe H, Sato T, Tsuru H. Relationship between balancing-side occlusal contact patterns and temporomandibular joint sounds in humans: proposition of the concept of balancing-side protection. *J Cranio-mandib Disord.* 1990 Fall; 4(4): 251-6.

## CORRESPONDENCIA

Eliana Midori Tanaka Lozano  
emtanaka@gmail.com

María Clara González Carrera  
mariacla10@hotmail.com

Isabella Díez Jiménez  
isabelladiezj@gmail.com

Juan Pablo López Salazar  
juanpasa23@gmail.com