

Tumor odontogénico adenomatoide en la región mandibular: reporte de un caso

Adenomatoid Odontogenic Tumor in Mandibular Region: Case Report

Dora Eugenia Ordóñez Daza

Odontóloga, Universidad del Valle, Cali, Colombia. Especialista en Cirugía Oral-Estomatología, Universidad de Antioquia, Medellín, Colombia. Profesora auxiliar, coordinadora clínica de ingreso de pacientes, diagnóstico y urgencias, Escuela de Odontología, Universidad del Valle.

Juan José Herrera Escandón

Odontólogo, Universidad del Valle, Cali, Colombia. Magíster en Radiología Oral y Maxilofacial, Universidad Andrés Bello, Santiago, Chile. Profesor auxiliar, Escuela de Odontología, Universidad del Valle.

RESUMEN

Antecedentes: El tumor odontogénico adenomatoide es una neoplasia benigna que corresponde al 2-7 % de todos los tumores odontogénicos en la cavidad oral. Más de la mitad de los casos se diagnostica en adolescentes, principalmente en mujeres. Es una lesión de crecimiento lento pero progresivo, no invasiva, y se puede confundir con un quiste odontogénico si no se usan las herramientas diagnósticas adecuadas. *Reporte de caso:* El reporte describe el caso de una niña de 13 años de edad con un tumor odontogénico adenomatoide del subtipo central-folicular en la región mandibular anterior izquierda, que afectaba el canino mandibular izquierdo que estaba incluido. La paciente fue manejada de forma conservadora con descompresión de la lesión e irrigación de la cavidad. Posteriormente, se le realizó un examen tomográfico donde se encontraron calcificaciones iniciales dentro de la cavidad.

PALABRAS CLAVE

diagnóstico diferencial; quiste dentígero; tumor odontogénico adenomatoide; tumor odontogénico adenomatoide central folicular

ÁREAS TEMÁTICAS

Medicina oral; patología oral

ABSTRACT

Background: Adenomatoid odontogenic tumor (AOT) is a benign neoplasm that represents 2-7% of all oral odontogenic tumors. More than 50% AOTs are diagnosed in female adolescents. It is noninvasive and grows slowly. It can easily be misdiagnosed due to its resemblance with an odontogenic cyst. *Case report:* The report describes the case of a 13-year old girl with a central follicular AOT on the left side of the mandible with her permanent mandibular left canine included in the lesion. Treatment included decompression and irrigation of the lesion cavity. Later, a tomogram showed calcifications within the cavity.

KEYWORDS

adenomatoid odontogenic tumor; dentigerous cyst; differential diagnosis; central-follicular adenomatoid odontogenic tumor

THEMATIC FIELDS

Oral medicine; oral pathology

CÓMO CITAR ESTE ARTÍCULO

Ordóñez DE, Herrera JJ. Tumor odontogénico adenomatoide en la región mandibular: reporte de Caso. Univ Odontol. 2015 Ene-Jun; 34(72): 27-34. <http://dx.doi.org/10.11144/Javeriana.uo34-72.toar>

doi:10.11144/Javeriana.uo34-72.toar

Recibido para publicación: 15/11/2014

Aceptado para publicación: 07/06/2015

Disponible en: <http://www.javeriana.edu.co/universitasodontologica>

INTRODUCCIÓN

El tumor odontogénico adenomatoide (TOA) es una neoplasia benigna, poco frecuente, de crecimiento lento, progresivo y no invasiva. Ha tenido varios nombres desde que fue descrito por primera vez por Steensland, en 1905 (1). Philipsen y Birn propusieron el término actual de TOA, el cual fue adoptado para la primera edición de la clasificación de tumores de la Organización Mundial de la Salud en 1971 (2). El TOA aparece como una inflamación intra y extraoral y se le denomina *tumor de los dos tercios*, ya que dos terceras partes de los casos ocurren en el maxilar, dos terceras partes aparecen en mujeres jóvenes, dos tercios están asociados a dientes no erupcionados y en dos tercios de los casos los dientes retenidos son caninos (3). Desde el punto de vista topográfico, el TOA puede ser central (intraóseo), en el 97,2 % de los casos, o periférico (extraóseo). La forma folicular de presentación central es la más frecuente y se asemeja a un quiste dentífero, por estar asociado a dientes retenidos, en su mayoría caninos; representa el 73 % de los casos de la variedad central. El TOA extrafolicular también es central, pero no se asocia a dientes retenidos y se presenta con mayor frecuencia en el sexo masculino (4,5). El TOA central predomina en la zona de los caninos maxilares (6,7). En un estudio retrospectivo de 7 casos de TOA realizado en Colombia, el 57,1 % se encontró en la mandíbula con predominio en mujeres, en un 71,4 % (2). La variedad periférica es la menos frecuente, afecta la mucosa gingival maxilar y representa el 2,3 % de los TOA. Son similares a un éupulis en su apariencia clínica y predominan en el sexo femenino en una relación de 2:1 (8). Las características histológicas son idénticas para las tres presentaciones clínicas del TOA (8,9). Muestran presencia de cápsula, necrosis, hialinización y pigmentación melánica. También se han descrito figuras mitóticas, vascularidad aumentada, pleomorfismo nuclear e hiper cromatismo nuclear. Las calcificaciones se exhiben en la forma de anillos de Leisegang, masas esferoidales y formas globulares. La recurrencia del TOA es muy poco frecuente (10). Dentro de las zonas celulares hay estructuras tubulares con apariencia de ductos. Los espacios ductales están tapizados por una sola capa de células epiteliales columnares. Las estructuras ductales no siempre están presentes en los tumores odontogénicos adenomatoides (11).

El TOA se manifiesta por una expansión de las tablas óseas que puede ser evidente intra y extraoralmente. Se han reportado diversos casos en los cuales se observan reabsorciones radiculares en dientes adya-

centes (4). La edad de aparición varía, pero más de dos tercios de los casos se diagnostican en la segunda década de vida. El 90 % se identifica antes de los 30 años de edad y más de la mitad de los casos ocurre en adolescentes. La proporción entre hombres y mujeres es 1:1 (1). La mayoría son asintomáticos (11).

Este reporte describe el caso de una adolescente de 13 años de edad con un TOA del subtipo central-folicular en la región mandibular anterior, que afectaba el canino mandibular izquierdo, el cual estaba incluido. Es un caso poco frecuente que resalta la importancia de incluir al TOA en su variedad folicular como diagnóstico diferencial en los casos con diagnóstico presuntivo de quiste dentífero.

La imagen radiográfica más característica del TOA es un área radiolúcida circunscrita de tipo unilocular, con una corticalización definida en toda la extensión de la lesión. Se pueden presentar tabiques dentro de la lesión que generan un aspecto multilocular poco frecuente, similar a un quiste dentífero (2,6,12). Al realizar un examen detallado, se pueden encontrar múltiples calcificaciones en el interior de la lesión, de aproximadamente 1-2 mm con relación al diente incluido o no. Sin embargo, este hallazgo no es fácil de interpretar en radiografías panorámicas. Generalmente, esta anomalía presenta un desplazamiento o inclinación marcada de los dientes adyacentes a la lesión sin evidencia de reabsorciones radiculares (2,13). Pero hay casos reportados con rasgos de reabsorciones radiculares externas en relación con los dientes contiguos a la lesión (4,12). Un aspecto importante al evaluar los hallazgos radiográficos del TOA para diferenciarlo de un quiste dentífero es la prolongación del TOA desde la unión amelocementaria hasta la zona radicular del diente incluido. Los hallazgos radiográficos del TOA son similares a otros tipos de lesiones de origen odontogénico, como quiste dentífero, quiste odontogénico calcificante, tumor odontogénico epitelial calcificante, tumor odontogénico queratoquistico, ameloblastoma, entre otros (11,14,15).

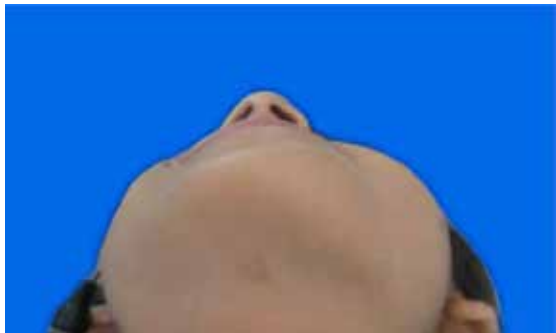CASO CLÍNICO

Una adolescente de 13 años de edad acudió a la Clínica de Ingreso de Pacientes, Diagnóstico y Urgencias de la Escuela de Odontología de la Universidad del Valle, por presentar una asimetría facial marcada en la zona mandibular izquierda. En el examen clínico extraoral se observó un aumento de volumen en la zona parasinfisaria izquierda de aproximadamente 2 x 2 cm (figura 1). A la palpación era asintomática y

tenía una consistencia blanda con pérdida evidente de la tabla ósea vestibular. No se palparon adenopatías cervicales.

FIGURA 1

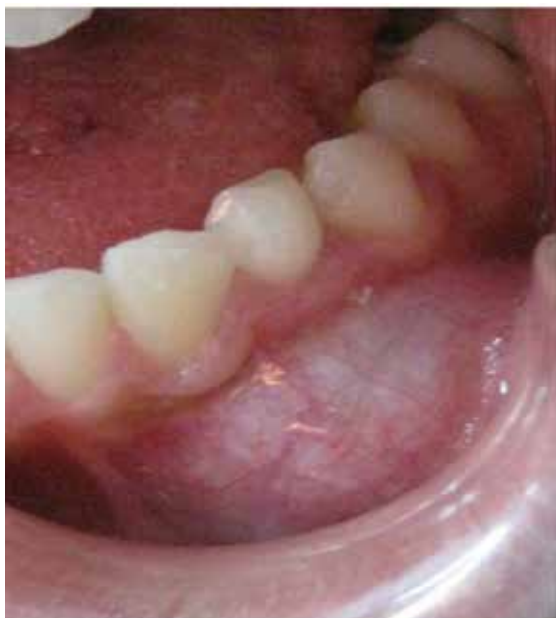FOTOGRAFÍA EXTRAORAL: ASIMETRÍA EVIDENTE EN LA ZONA PARASINFISIARIA IZQUIERDA



Intraoralmente se observó la persistencia del canino temporal inferior izquierdo y ausencia clínica del diente 33 (nomenclatura dígito 2). Las tablas óseas presentaban una expansión más pronunciada hacia la zona vestibular, con borramiento del fondo del surco vestibular desde la zona del 32 hasta el 35 (figura 2).

FIGURA 2

ASPECTO INTRAORAL DE LA ZONA

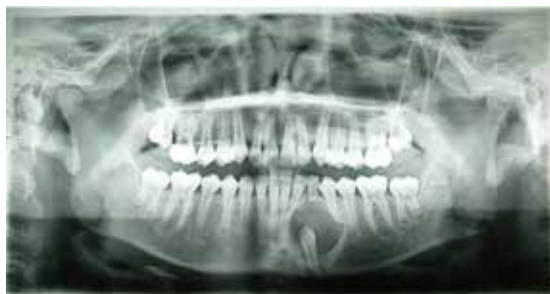

Se le tomó una radiografía panorámica (figura 3) en la que se observa un área radiolúcida de límites definidos y de forma circular de aproximadamente 2 x 2 cm completamente corticalizada y asociada al diente 33, que se encontraba incluido en posición vertical. Se observó, además, que la lesión iniciaba desde la línea contorneal radicular distal del diente 33 y se extendía en sentido vertical hasta las zonas proximales mesial

y distal de los dientes 34 y 32, respectivamente, con desplazamiento divergente de las raíces de estos en ese mismo sentido. Se evidenció que la lesión no se limitaba solo a la unión amelocementaria. No se observaron signos de reabsorciones radiculares ni calcificaciones en su interior. Se observó una proyección de la raíz del diente 33 en la cortical inferior del cuerpo mandibular en el lado izquierdo.

FIGURA 3

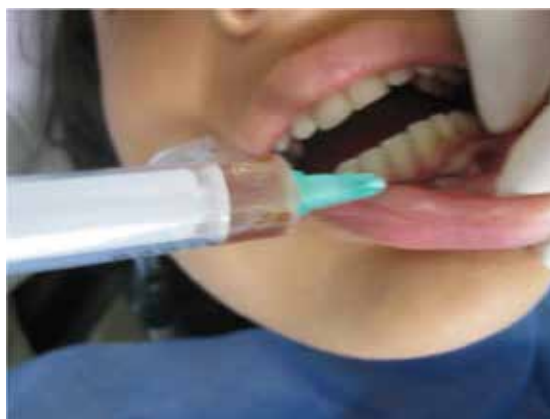RADIOGRAFÍA PANORÁMICA INICIAL



Inicialmente, el diagnóstico presuntivo fue de un quiste dentígero y se decidió hacer una descompresión de la lesión (figura 4), exodoncia del canino temporal inferior izquierdo, toma de la muestra de biopsia y diseñar un aditamento que funcionara tanto como mantenedor de espacio como facilitador para la irrigación de la cavidad de la lesión. La idea era realizar inicialmente una marsupialización y, posteriormente, una enucleación de la lesión.

FIGURA 4

DESCOMPRESIÓN INICIAL DE LA LESIÓN



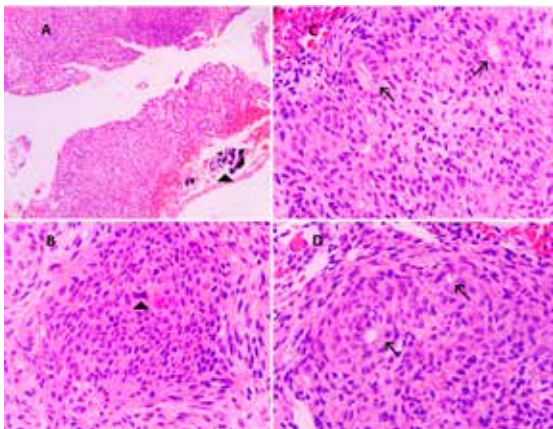
Se realizó punción y aspiración de la lesión para determinar las características de su contenido. Se obtuvo un líquido de color amarillento característico de lesiones quísticas (figura 4). Se le extrajo el canino temporal inferior izquierdo. Se le hizo una incisión mucoperiostica redondeada sobre la mucosa del reborde alveolar para acceder a la mucosa quística. Así se removió una porción de membrana quística,

pero se dejó su remanente en la cavidad ósea. Luego se efectuó una sutura continua simple para fijar la membrana quística a la mucosa bucal. Se dieron las indicaciones postoperatorias y para el manejo del aditamento para la irrigación de la lesión (figura 5). Finalmente, la muestra obtenida se envió para estudio histopatológico, cuyo resultado describió una lesión con epitelio escamoso estratificado de tipo odontogénico acantótico, sin anormalidades. En otras zonas se organizaba en un patrón semejante a ductos con pequeños depósitos de material calcificado esparcidos por toda la muestra. No se observó actividad mitótica ni necrosis. El diagnóstico definitivo fue tumor odontogénico adenomatoide (figura 6).

FIGURA 5
ADITAMENTO USADO COMO MANTENEDOR DE ESPACIO
Y PARA IRRIGAR LA CAVIDAD DE LA LESIÓN

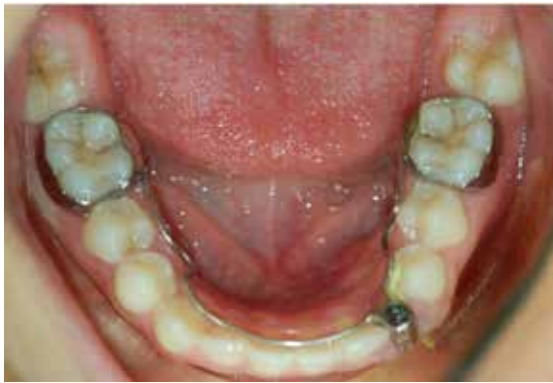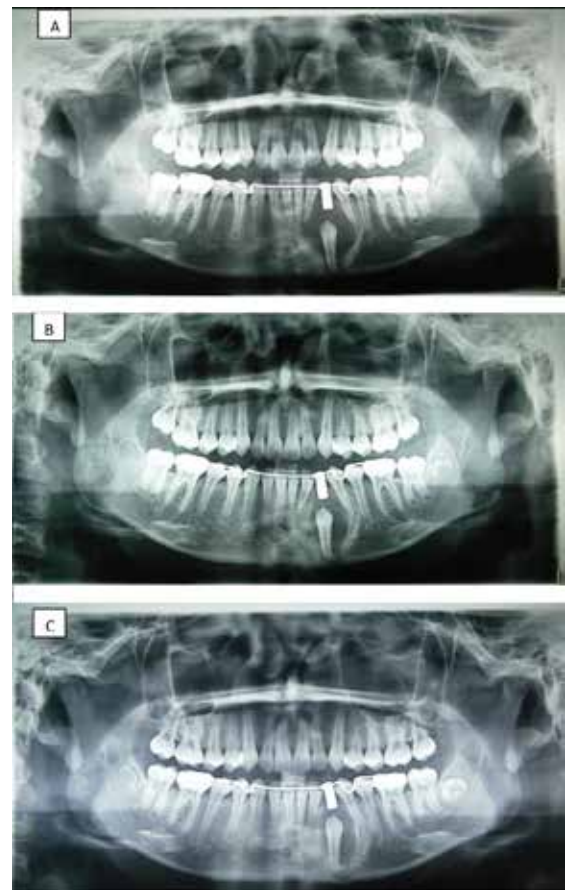


FIGURA 6
A) MASAS DE EPITELIO ODONTOGÉNICO DE ASPECTO
BASALOIDE CON ZONAS DE CALCIFICACIÓN (SUPERIOR
x100, CABEZA DE FLECHA). B) DEPÓSITO INTERCELULAR DE
MATERIAL EOSINOFÍLICO QUE CALCIFICA (INFERIOR x400,
CABEZA DE FLECHA). C Y D) ACUMULACIÓN DE EPITELIO CON
FORMACIÓN DE ESTRUCTURAS TUBULARES REVISTIDAS POR
CÉLULAS CILÍNDRICAS (x400, FLECHAS)



Después de obtener el resultado del examen histopatológico, se remitió la paciente a cirugía maxilofacial para la enucleación de la lesión; pero ella no acudió a la cita. Se dieron citas de control y la paciente regresó en tres ocasiones. Se tomaron radiografías panorámicas y, en la última cita en la que acude al control, se le realizó una tomografía. Se remitió nuevamente a cirugía maxilofacial, pero la paciente no acudió a la cita (figura 7).

FIGURA 7
A) RADIOGRAFÍA PANORÁMICA POSTOPERATORIA O
POSTERIOR A LA DESCOMPRESIÓN. B) RADIOGRAFÍA
PANORÁMICA 3 MESES DESPUÉS DE LA DESCOMPRESIÓN.
C) RADIOGRAFÍA PANORÁMICA DE CONTROL A UN AÑO

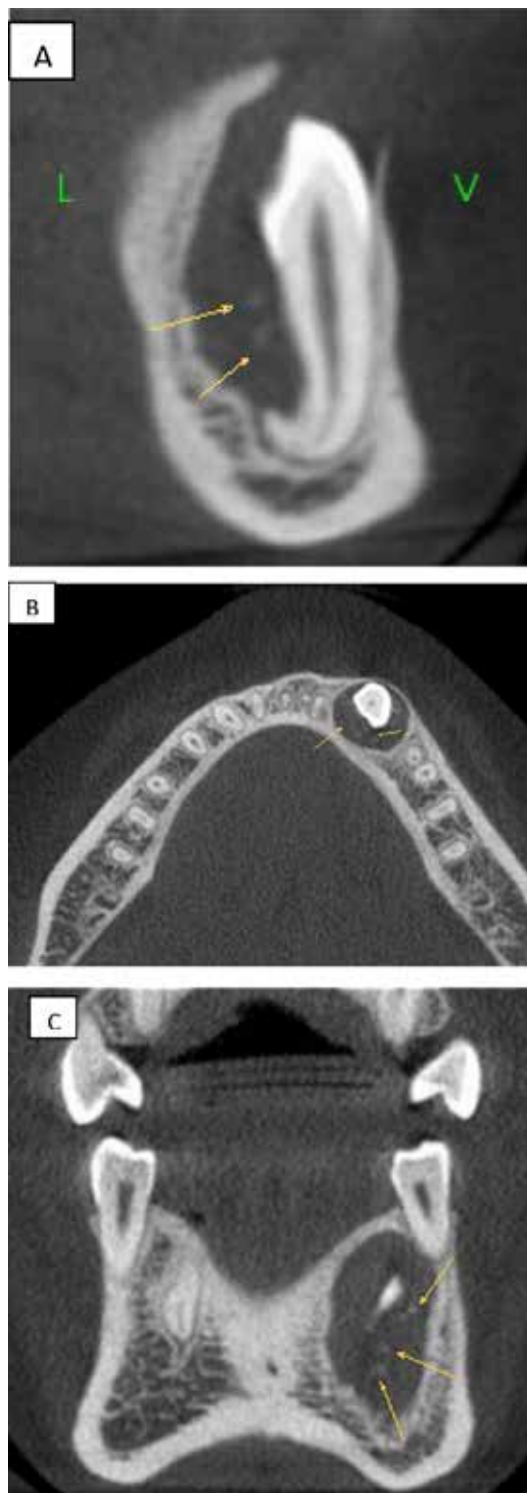


Se le realizó una tomografía computarizada Cone Beam en equipo classic I-Cat de Imaging Sciences®, en *field of view* (FOV) de 16 x 13 cm y a voxel de 0,25 µm. Se estudió la imagen mediante programa In Vivo 5 de Anatomage®, el cual realizó compensación de la imagen 1:1. La imagen mostró un área hipodensa de límites definidos de aproximadamente 10 x 10 mm. Se observó corticalización. Había afectación desde la cortical inferior de la mandíbula en la zona parasinfisiaria izquierda y se extendió hasta la cresta alveolar, generando adelgazamiento y discreta erosión de la

tabla ósea vestibular. En el interior se observó el diente 33 incluido y en posición vertical, además tenues áreas hiperdensas o focos de inicio de calcificación localizados en zona pericoronaria y en extensión radicular lingual del diente incluido (figura 8).

FIGURA 8

A) CORTE SAGITAL, CALCIFICACIONES EN LINGUAL. B) CORTE AXIAL, DONDE SE MUESTRA EL INICIO DE CALCIFICACIONES EN LA ZONA PERICORONARIA. C) CORTE CORONAL



DISCUSIÓN

El TOA ha sido llamado el maestro del disfraz o el perfecto imitador del quiste dentígero (10). Su incidencia relativa oscila entre el 18 % y el 33 %. Es el quiste odontogénico más frecuente después del quiste radicular (16). La variedad folicular del TOA es la más frecuente, y se muestra como una lesión que se debe tener en cuenta como diagnóstico diferencial en casos de lesiones con diagnóstico presuntivo de quiste dentígero.

En el caso expuesto se trató de un TOA intraóseo de subtipo folicular. La variante folicular representa un 75 % de los casos y, generalmente, se asocia con la corona de un canino superior impactado (2,6). En el presente caso, el diente impactado fue el canino mandibular izquierdo, condición que lo excluye de la caracterización de los TOA que en dos terceras partes de los casos se relaciona con caninos maxilares impactados. Es recomendable tener en cuenta que el TOA también puede presentarse en la zona mandibular y debe ser considerado un diagnóstico diferencial en lesiones mandibulares (2,17). Aún más, se debe tener en cuenta la posibilidad de encontrar casos poco comunes de manifestaciones en la región posterior mandibular (18). El diagnóstico histológico en los casos de TOA ubicados en la mandíbula y encontrados en pacientes jóvenes es fundamental: los que se presentan en la variedad central, bien sean foliculares o extrafoliculares, podrían ser diagnosticados erróneamente cuando solo se contemplan las características clínicas y radiográficas (18).

Radiográficamente, el caso concuerda con otros casos mencionados por otros autores que describen el TOA como un área radiolúcida de límites completamente definidos y corticalizados (1,6,12). No hubo evidencia de signos de reabsorción radicular, contrario a lo presentado por Saluja, Kaur y Singh, en el 2013 (4,19), quienes encontraron reabsorción radicular (4,12) en los dientes adyacentes a la lesión. El presente caso se encuentra asociado con dientes incluidos, que con mayor frecuencia son caninos o dientes anteriores (1,3,6,12).

Asimismo, en el presente caso, al evaluar la radiografía panorámica, no fue posible encontrar focos o calcificaciones radiopacas, lo que coincide con lo manifestado por Briones y Basili (6). Los reportes manifiestan que la radiografía periapical es la mejor elección a la hora de evaluar la presencia de focos de calcificación. En este caso se realizó una tomografía

computariza Cone Beam (CBCT), en la cual se observan opacidades o zonas de hiperdensidades discretas alrededor de la corona del diente que se extienden por la zona radicular lingual del mismo lado afectado en la lesión, lo cual está acorde con lo referenciado por Patil y colaboradores (6,19,20). Aun así, sí se observa desplazamiento distal de las raíces de dientes acorde con lo manifestado en reportes anteriores (17,19,21). El TOA es reconocido como un tumor desde el punto de vista histológico. Sin embargo, la noción de representar una malformación hamartomatosa le suma una nueva dimensión a su diversidad histológica. Su tamaño relativamente pequeño y su escasa recidiva apoyan la teoría de que es un hamartoma. No obstante, algunos autores aducen el tamaño pequeño del tumor a una detección temprana. En consecuencia, una variación aumentada al compararla con el aparato odontogénico y el carácter agresivo reportado en algunos casos dan credibilidad a la teoría de su origen neoplásico (10).

Es importante resaltar que el comportamiento de la lesión reportada en este caso no fue agresivo, ya que no hubo reabsorción de las raíces de los dientes adyacentes (12). Asimismo, a pesar de solo poder hacer la fase inicial del tratamiento (descompresión, marsupialización y mantenimiento del espacio), sin la enucleación total de la lesión, se pudo observar en las radiografías panorámicas de control la neoformación ósea progresiva posterior a la descompresión.

El diagnóstico diferencial de esta patología se realiza con el quiste dentígero, el tumor odontogénico queratocístico y el ameloblastoma, cuando la patología no presenta calcificaciones, teniendo en cuenta si la lesión se extiende de la unión amelocementaria. Cuando la lesión presenta focos de calcificación notables el diagnóstico diferencial, el diagnóstico diferencial se hace con el quiste odontogénico calcificante o con el tumor odontogénico epitelial calcificante (3,6,11,22).

CONCLUSIONES

Inicialmente, esta paciente se manejó de una manera conservadora, por medio de una descompresión de la lesión. Un año después de este procedimiento se le realizó una tomografía CBCT donde se encontraron calcificaciones pericoronarias y perirradiculares, lo que permite corroborar el diagnóstico de TOA. La valoración radiográfica y tomográfica es de gran importancia para el diagnóstico de patologías en el área oral y maxilofacial. Para esto hay que tener en cuenta el TOA como diagnóstico diferencial en lesiones de

aspecto folicular en la zona mandibular de pacientes jóvenes. Es importante no tomar decisiones radicales en el plan de tratamiento hasta no obtener el resultado de un estudio histopatológico.

RECOMENDACIONES

Existen pocos casos reportados en Latinoamérica que manifiesten la prevalencia de esta patología. Sería importante realizar estudios posteriores para evaluar las variaciones que presenta.

REFERENCIAS

1. Handschel JG, Depprich RA, Zimmermann AC, Braunstein S, Kubler NR. Adenomatoid odontogenic tumor of the mandible: review of the literature and report of a rare case. *Head & Face Med.* 2005; 1(3): 5.
2. Duque FL, Castrillón L, Ardila CM. Caracterización del tumor odontogénico adenomatoide en una población colombiana. *Rev Arch Méd Camagüey.* 2013; 17(2): 187-200.
3. Garg D, Palaskar S, Shetty VP, Bhushan A. Adenomatoid odontogenic tumor-hamartoma or true neoplasm: a case report. *J Oral Sci.* 2009; 51(1): 155-9.
4. Saluja R, Kaur G, Singh P. Aggressive adenomatoid odontogenic tumor of mandible showing root resorption: A histological case report. *Dent Res J (Isfahan).* 2013; 10(2): 279-82.
5. Vera Sempere FJ, Artes Martínez MJ, Vera Sirera B, Bonet Marco J. Follicular adenomatoid odontogenic tumor: immunohistochemical study. *Med Oral Patol Oral Cirugia Bucal.* 2006; 11(4): E305-8.
6. Briones D, Basili A, Castellon L, Montero S. Adenomatoid Odontogenic tumor: case report and review of the literature. *Rev Dent Chile.* 2005; 96(2): 14-6.
7. Vasudevan K, Kumar S, Vijayasamundeeswari, Vigneswari S. Adenomatoid odontogenic tumor, an uncommon tumor. *Contemp Clin Dent.* 2012; 3(2): 245-7.
8. Lavanya N, Rajeshwari M, Bharathi R, shaheen A. Peripheral Adenomatoid odontogenic tumour--Is it really peripheral? A case report. *J Clin Diagn Res.* 2013; 7(7): 1524-6.
9. Philipsen HP, Reichart PA, Zhang KH, Nikai H, Yu QX. Adenomatoid odontogenic tumor: biologic profile based on 499 cases. *J Oral Pathol Med.* 1991; 20(4): 149-58.
10. Mutalik VS, Shreshtha A, Mutalik SS, Radhakrishnan R. Adenomatoid odontogenic tumor: A unique report with histological diversity. *J Oral Maxillofac Pathol.* 2012; 16(1): 118-21.
11. Barnes L, Eveson JW, Reichart P, Sidransky D. World Health Organization classification of tumours. In Kleihues P, Sobin LH, editores. *Pathology & genetics of head and neck tumours.* Lyon, France: IARC Press; 2005.
12. Narayanan V, Naidu G, Ragavendra R, Mhaske-Jedhe S, Haldar M. Adenomatoid odontogenic tumor of the man-

- dible with unusual radiographic features: A case report. *Imaging Sci Dent.* 2013; 43(2): 111-5.
13. Sánchez E, Vila D, Garmendia ÁMF, Serra A, Torres A. Tumor odontogénico adenomatoide en región mandibular. *Rev Cub Estomatol.* 2010; 47(4): 447-54.
 14. Lee JS, Yoon SJ, Kang BC, Kim OJ, Kim YH. Adenomatoid odontogenic tumor associated with unerupted first primary molar. *Pediatr Dent.* 2012; 34(7): 493-5.
 15. Loganathan S, Srinivasan H, Veerakumar R, Arul M. Follicular Adenomatoid odontogenic tumor. *Indian J Clin Practice.* 2013; 23(9): 514-6.
 16. Llauradó AV, Montero RA, Olmo I, Enric JS, Roig AM, López JL. Opciones terapéuticas en quistes odontogénicos. *Revisión. Av Odontoestomatol.* 2013; 29(2): 81-93.
 17. Sharma N, Passi S, Kumar V. Adenomatoid odontogenic tumor: As an unusual mandibular manifestation. *Contemp Clin Dent.* 2012; 3(Suppl 1): S29-S32.
 18. Shivali V, Pandey A, Khanna V, Khanna P, Singh A, Ahuja T. A rare case of extrafollicular adenomatoid odontogenic tumour in the posterior region of the mandible: misdiagnosed as residual cyst. *J Int Oral Health.* 2013; 5(5): 124-8.
 19. Aneundi RT, Radhika R, Patil S, Sahana BA. Adenomatoid odontogenic tumor: an uncommon location. *Pediatr Dent.* 2011; 33(5): 437-9.
 20. Patil N, Nayvar AS, Wadhwan V. Adenomatoid odontogenic tumor: A series of four clinico-pathological variants. *Int J Case Reports Images.* 2014; 5(1): 1-7.
 21. Bhatt R, Dave J, Nalawade TM, Mallikarjuna R. Adenomatoid odontogenic tumour in mandible in a 14-year-old boy. *BMJ Case Report.* 2013; 1(1): 1-4.
 22. Mohanty N, Routray S, Swain N, Ingale Y. Adenomatoid odontogenic tumor with clear cell changes. *Indian J Pathol Microbiol.* 2014; 57(2): 290-3.

CORRESPONDENCIA

Dora Eugenia Ordóñez Daza
dorita_o@hotmail.com

Juan José Herrera Escandón
juanjh8@hotmail.com

