

Detección precoz de anemia de células falciformes por medio de un diagnóstico clínico y radiográfico oral. Reporte de caso

Early Detection of Sickle Cell Anemia by oral Diagnosis and oral Radiographs. Case Report

David Alexander Gutiérrez Ramírez
Odontólogo, magister en Odontología,
Universidad Nacional de Colombia,
Bogotá, Colombia. Profesor asistente,
coordinador de investigación, Grupo
de Investigación en Salud Oral,
Universidad Antonio Nariño, Popayán,
Colombia.

Ana Isabel Restrepo Dorado
Odontóloga, Universidad Autónoma
de Manizales, Manizales, Colombia.
Especialista en Periodoncia,
Universidad del Valle, Cali, Colombia.
Especialista en Gerencia de la
Seguridad Social y Legislación en
Salud, Universidad CES, Medellín,
Colombia. Profesora instructora,
Universidad Antonio Nariño, Popayán,
Colombia.

Ginna Vanessa Muñoz
Odontóloga, Universidad Antonio
Nariño, Popayán, Colombia.

Jarvin Buitrago Galíndez
Odontóloga, Universidad Antonio
Nariño, Popayán, Colombia.

RESUMEN

Antecedentes: La anemia de células falciformes (ACF) o drepanocitosis es una enfermedad mortal, diagnosticada regularmente en la adolescencia. No existen políticas de tamizaje temprano de ACF en Colombia. **Objetivo:** Reportar un caso de diagnóstico temprano de ACF por análisis clínico y radiográfico oral. **Reporte del caso:** A la consulta de la clínica odontológica de la Universidad Antonio Nariño (Popayán, Colombia) llega una paciente de etnia negra de 9 años de edad, por sangrado en sus encías. En la valoración clínica, el índice de placa de O'Leary fue del 56,25 %. Se observó palidez palatal y sangrado al sondaje. Radiográficamente, en el maxilar inferior se observaron áreas multiloculares interradiculares en incisivos y primer molar izquierdo; además, había un patrón de escalera en el trabeculado óseo. Se ordenaron un hemograma y un extendido periférico que confirmaron hipocromía ligera y células falciformes positivas. **Conclusiones:** Aunque las manifestaciones clínicas y radiográficas orales no son patognomónicas de ACF, son una herramienta útil para realizar un diagnóstico temprano en odontología y ayudar a mejorar la calidad y esperanza de vida de los pacientes.

PALABRAS CLAVE

anemia de células falciformes; diagnóstico bucal; diagnóstico precoz; drepanocitosis; radiografía oral

ÁREAS TEMÁTICAS

Anemia hemolítica; diagnóstico clínico; diagnóstico por rayos X

ABSTRACT

Background: Sickle cell anemia (SCA) or drepanocytosis is a fatal disease that is often diagnosed during adolescence. In Colombia, there are not early screening policies for SCA. **Purpose:** Report a case of SCA that was early diagnosed through clinical examination and radiographs. **Case report:** A 9-year-old African-Colombian girl attended the Antonio Nariño University dental clinic in Popayan, Colombia, with bleeding gums. The clinical examination showed 56.25% dental plaque (O'Leary Index), palatal paleness, and bleeding after probing. The radiographic analysis evidenced multilocular zones between incisor roots and left first molar, with a staircase trabecular pattern in the bone. Findings from hemogram and peripheral blood analysis showed light hypochromia and positive sickle cells. **Conclusion:** Even though oral clinical and radiographic findings are not pathognomonic of SCA, they are a useful to early diagnose and improve people quality of life and life expectancy.

KEYWORDS

drepanocytosis; early diagnosis; oral diagnosis; oral radiograph; sickle cell anemia

THEMATIC FIELDS

Hemolytic anemia; clinical diagnostics; radiographic diagnostics

CÓMO CITAR ESTE ARTÍCULO

Gutiérrez DA, Restrepo AI, Muñoz GV, Buitrago J. Detección precoz de anemia de células falciformes por medio de un diagnóstico clínico y radiográfico oral: reporte de caso. Univ Odontol. 2015 Ene-Jun; 34(72): 67-74. <http://dx.doi.org/10.11144/Javeriana.uo34-72.dpac>

doi:10.11144/Javeriana.uo34-72.dpac

Recibido para publicación: 15/11/2014

Aceptado para publicación: 09/06/2015

Disponible en: <http://www.javeriana.edu.co/universitasodontologica>

INTRODUCCIÓN

La anemia de células falciformes (ACF), también llamada drepanocitosis, es una enfermedad hemolítica crónica, hereditaria y familiar que padecen casi exclusivamente las personas de raza negra y solamente individuos homocigotos. Su nombre se debe a que los eritrocitos adoptan una forma de hoz o semiluna con extremos puntiagudos cuando se les priva de oxígeno. La causa principal de la ACF es la presencia de un tipo anormal de hemoglobina (Hb S) que se precipita fácilmente al estado reducido. Durante la vida intrauterina, la hemoglobina fetal es normal. Por tal razón, los pacientes son asintomáticos al nacimiento. Esta es una enfermedad de presentación variable, con afectación de múltiples órganos (hueso, pulmones, cerebro, riñón y bazo), caracterizada por periodos de crisis a repetición o ausencia de síntomas durante un tiempo prolongado. En algunos pacientes, las primeras manifestaciones clínicas ocurren entre los 4 y 6 meses de vida; mientras que en otros permanecen silenciadas (1). Dichas manifestaciones son el resultado de vasoclusión y hemólisis, lo que provoca isquemia e infartos tisulares agudos y crónicos que se pueden presentar en la adolescencia, por lo que la educación de pacientes y familiares es de vital importancia (2). De acuerdo con la Organización Mundial de la Salud, la ACF es una de las enfermedades hereditarias más letales en el mundo. En África tropical, entre el 20 % y el 25 % de las personas afectadas son heterocigotas para ACF. En América Latina, la prevalencia es de 0,16/1000, pero la frecuencia de Hb S en población de origen africano es del 6,1-18 %, incluida Colombia, donde hay una prevalencia del 10-18 % en la costa pacífica (3,4). La etnia es un factor condicionante de la ACF. Se cataloga como una enfermedad casi exclusiva de individuos de raza negra; sin embargo, debido al mestizaje, últimamente se han observado casos procedentes de diferentes áreas geográficas y etnias (5).

Los trastornos más frecuentes de la ACF son la dactilitis drepanocítica (enfermedad mano-pie). Se produce cuando los vasos sanguíneos de las manos y los pies se obstruyen y producen dolor, hinchazón y fiebre. El dolor es el síntoma principal de la ACF tanto en niños como en adultos. Aparece de manera repentina en cualquier órgano o articulación del cuerpo, donde quiera que los glóbulos rojos falciformes obstruyan la llegada de oxígeno a los tejidos. Algunos autores la clasifican en crisis agudas, síndromes de dolor crónico y neuropatías (6).

La fatiga, la palidez y la dificultad respiratoria son otros síntomas que se presentan con frecuencia. La retina puede deteriorarse cuando no recibe alimentación suficiente de los glóbulos rojos circulantes (7), lo que puede ocasionar ceguera en los casos graves. El rápido deterioro de los glóbulos rojos puede causar ictericia (8), así como baja tasa de crecimiento en los niños y pubertad tardía en adolescentes. Todos los pacientes, especialmente lactantes y niños pequeños, son más vulnerables a las infecciones y les resulta más difícil combatirlas una vez que las contraen (9,10). También se ha reportado la prevalencia de priapismo en pacientes con ACF (11).

La principal complicación de la ACF es el accidente cerebrovascular, seguido de eventos isquémicos y de tipo hemorrágico (12). Otra de las complicaciones frecuentes es la presencia de úlceras en la piel, que se presentan con mayor frecuencia en hombres que en mujeres (13). También el manejo de las crisis dolorosas en el embarazo requiere una intervención muy rápida (14). La osteomielitis es otra entidad asociada a la ACF, y aunque es más común en huesos largos, igualmente afecta los huesos faciales. Se piensa que la formación intravascular de células falciformes lleva a un infarto isquémico y a necrosis ósea, lo que crea un ambiente favorable para el crecimiento bacteriano. Se reconoce el 75 % de las ACF como hematógenas (15). Los microorganismos mediadores más frecuentes son la *Salmonella* y el *Staphylococcus aureus* (16). El manejo se realiza con antibióticos potentes, que no se encuentran estandarizados en el mundo (17).

Las manifestaciones orales y dentales descritas con frecuencia son el dolor orofacial y la parestesia de los nervios mandibulares. Existen algunos informes de neuropatías que causan anestesia de la mandíbula en el momento de nacer (18) o que afectan al nervio dentario inferior después de una crisis drepanocítica. También se ha observado que la anestesia persiste hasta por 24 meses. Se presume que es causada por un infarto del suministro de sangre microvascular del nervio dentario inferior o de sus ramas (19). Por otra parte, se ha reportado que existe una correlación significativa entre la ACF y la necrosis pulpar asintomática en dientes sanos. Se sugiere que ello se debe a que las células falciformes causan una obstrucción de los vasos sanguíneos que irrigan la pulpa y esto genera una necrosis (20).

El análisis radiográfico desempeña un papel crítico en el diagnóstico y la prevención primaria de las complicaciones generales de la ACF (21,22). Las carac-

terísticas radiográficas maxilofaciales pueden estar asociadas con parámetros clínicos de complicaciones sistémicas en pacientes con ACF. En radiografías panorámicas se observan áreas radiopacas, apariencia en escalera del hueso alveolar, mayor espaciamento o disposición horizontal de las trabéculas óseas y corticalización del canal mandibular (23,24). Aunque ellas no son un signo patognomónico de ACF, pueden ayudar a identificar esta patología (25).

La prevención es clave en el manejo del paciente drepanocítico. Es necesario crear un equipo multidisciplinario conformado por pediatras, médicos generales, odontólogos, enfermeros, hematólogos, trabajadores sociales y psicólogos. Tal equipo, además de efectuar tratamientos correctivos, debe educar a los padres acerca de la enfermedad y las complicaciones agudas y crónicas que puede presentar una persona con drepanocitosis. El fin es prevenir riesgos frecuentes y fatales como la sepsis por neumococo, el secuestro esplénico y los accidentes cerebrovasculares (26).

En Colombia se reportó en un estudio de 51 casos que el diagnóstico de ACF de casi un tercio de la población se realizó después de los 20 años de edad (27,4 %) y que solo el 37,2 % se efectuó entre 1 y 10 años (27). Por otra parte, el municipio del Patía, en el departamento del Cauca, está habitado en su mayoría por comunidades negras, con mayor densidad en las áreas rurales. La Secretaría Departamental de Salud, ubicada en la ciudad capital del departamento, Popayán, reconoce este municipio como una zona endémica de malaria y algunos autores han reconocido la asociación entre la malaria y la morbilidad y mortalidad de personas con ACF (28).

El propósito del presente artículo es describir cómo en un caso una correcta valoración radiológica y clínica oral por parte del odontólogo se puede diagnosticar tempranamente la ACF en pacientes afrocolombianos que se encuentran en regiones endémicas de la zona del Pacífico.

REPORTE DEL CASO

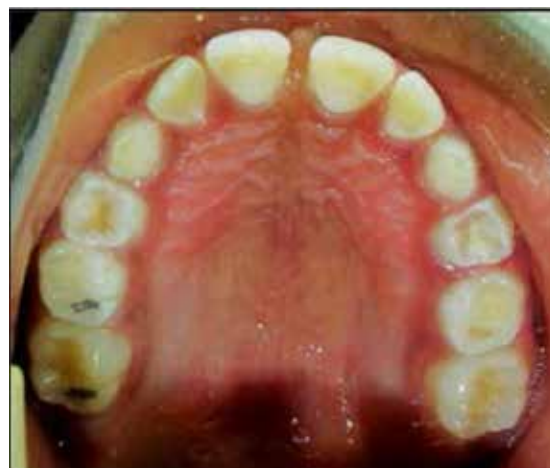Se trata del caso de una niña de 9 años de edad, de etnia negroide, procedente de la vereda el Guanábano, en el municipio del Patía, y que cursaba tercer grado de primaria. La niña acudió a consulta en la clínica odontológica de la Universidad Antonio Nariño, sede Popayán. El motivo de consulta reportado por la madre fue: "Le sangran mucho las encías al cepillarse". Una vez aceptado el estudio por parte del Comité de

Ética y de Investigación de la universidad, se tomaron los datos de la historia clínica odontológica de la paciente que reposa en archivo de la universidad. Asimismo, se tuvo acceso a la historia médica del hospital de referencia. La madre y los familiares de la niña aceptaron y firmaron previamente el consentimiento informado.

La madre de la paciente informó que la niña había tenido un diagnóstico de asma no específica desde los 3 años de edad y que había sido tratada con salbutamol. También comunicó acerca de varios ingresos al servicio de urgencias hospitalarias por crisis asmáticas. Entre los antecedentes familiares, se encontró que 3 de 4 hermanos del primer hogar presentaban ACF. No hubo relato acerca de antecedentes prenatales o neonatales. La última visita al servicio de odontología había sido hacía menos de un año, en la cual recibió tratamiento preventivo, control de placa bacteriana y profilaxis.

Durante el examen clínico intraoral se observó palidez en la mucosa palatal (figura 1), así como encía roja de aspecto liso, consistencia blanda y volumen aumentado en las papilas y márgenes de los dientes incisivos centrales superiores e inferiores, lateral superior derecho e inferior izquierdo y primer molar superior izquierdo. En los demás sitios de su boca el color era rosado pálido generalizado con presencia de manchas melánicas, punteado gingival, papilas triangulares y achatadas entre los dientes incisivos centrales superiores; frenillo labial superior sobreinsertado, seudobolsas por erupción y halitosis. Se observó que la

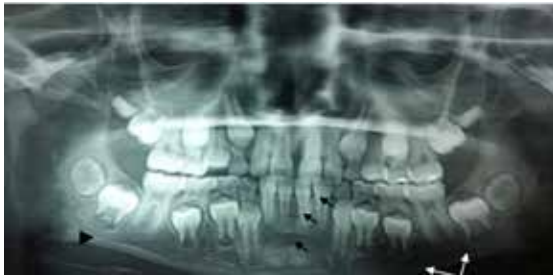FIGURA 1
FOTOGRAFÍA INTRAORAL DEL ARCO SUPERIOR
(PALIDEZ PALATINA)



paciente tenía una higiene oral deficiente (porcentaje de placa bacteriana del 56,25 %, según el índice de O'Leary). Relató que su frecuencia de cepillado era baja y que no utilizaba elementos complementarios de higiene oral. También presentaba diastema interincisal superior y obturaciones oclusales. El diagnóstico clínico dental fueron lesiones cariosas activas generalizadas. El diagnóstico periodontal fue gingivitis asociada con placa bacteriana generalizada.

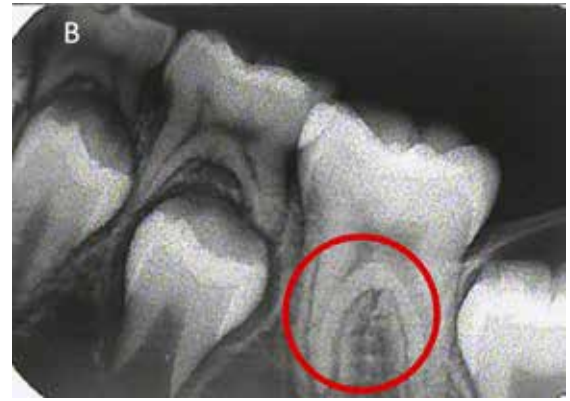
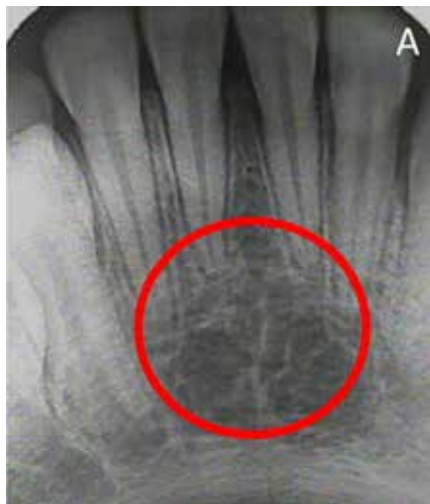
La figura 2 corresponde a la radiografía panorámica en la que se observa un patrón de escalera o bandas en la zona interradicular de los incisivos anteriores inferiores y del primer molar inferior izquierdo en el tercio cervical. Esta observación se confirmó con las radiografías periapicales (figura 3). En la radiografía panorámica también se observa una zona radiolúcida compatible con baja densidad ósea en zona molar del tercer cuadrante (figura 2, flechas blancas) y un aparente colapso de la cortical del nervio dentario.

FIGURA 2
RADIOGRAFÍA PANORÁMICA DEL CASO*



*Se observa el patrón en escalera (flechas negras), zonas de baja densidad ósea (flechas blancas) y aparente colapso de la cortical del conducto (cabeza de flecha).

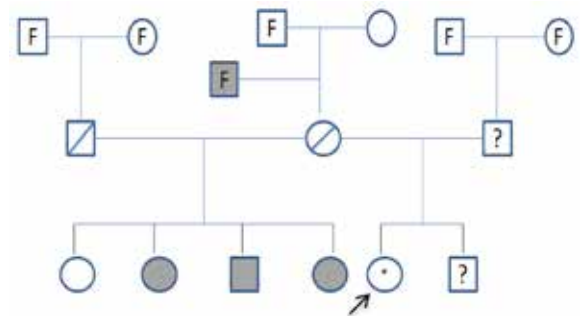
FIGURA 3
RADIOGRAFÍAS PERIAPICALES: A) INFERIOR EN ZONA DE INCISIVOS. B) INFERIOR IZQUIERDA ZONA DE MOLARES



Nota. Los círculos rojos enmarcan el patrón en escalera en fase inicial.

Se elaboró el diagrama genético familiar de dos generaciones de la paciente, en el que se reconocieron varios casos positivos de ACF. Ello permitió asumir la posibilidad de otros portadores sin comprobación clínica, porque fallecieron o porque no existían reportes directos o indirectos. La niña del caso aquí reportado (figura 4, indicado con flecha) tenía 3 hermanos mayores homocigotos de un primer hogar, con diagnóstico de ACF y en tratamiento. También había un hermano menor de 6 años de un segundo hogar.

FIGURA 4
DIAGRAMA GENÉTICO FAMILIAR



Ante la posibilidad de existencia de una enfermedad hereditaria, se manejó el caso como tal. Para entender mejor los signos y síntomas de la ACF y la gravedad de las complicaciones, se evaluó el estado oral de los familiares, que no se hace como parte del protocolo de manejo odontológico de pacientes con ACF. Sin embargo, con el fin de enriquecer la investigación y el reporte del caso, se presentan a continuación.

Antecedente familiar 1. Hermana de 29 años de edad, etnia negroide, diagnosticada con ACF a la edad de 14 años, debido a episodios de crisis osteoarticulares. Había recibido hasta ese momento cuatro transfusiones sanguíneas después de las cuales manifesta-

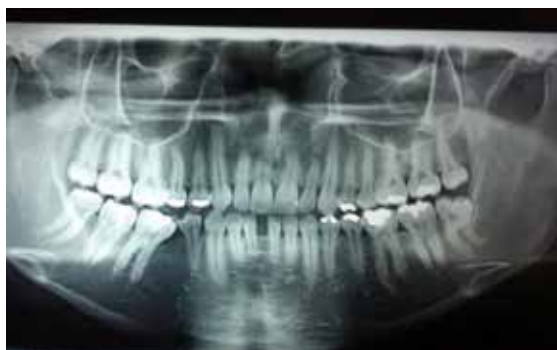ba alivio del dolor. Recibía tratamiento permanente con ácido fólico, una tableta diaria. Al momento del estudio del caso se encontraba en el séptimo mes de gestación. En la semana 15 desarrolló una crisis drepanocítica con dolor intenso en codos y rodillas. Su feto conservó el bienestar según una ecografía obstétrica. Recibió como tratamiento 2 transfusiones de glóbulos rojos y terapia analgésica intravenosa. Se consideró una paciente de alto riesgo.

En el examen clínico intraoral presentó diastema entre los dientes incisivos centrales, múltiples lesiones cariosas, ausencias dentales y obturación en amalgama. Se observó palidez palatal, encía de color rosado pálido y rojo en sitios con inflamación, sangrado generalizado al sondaje, retracciones gingivales generalizadas, frenillo labial superior sobreinsertado y halitosis. Su diagnóstico periodontal fue gingivitis simple con pérdida de inserción preexistente. No se tomó ninguna radiografía.

Antecedente familiar 2. Hermano de 27 años de edad, etnia negroide, quien fue diagnosticado con ACF a los 15 años de edad y había presentado múltiples de crisis dolorosas osteoarticulares. Se encontraba bajo tratamiento con hidroxiurea. Refería úlceras por la ACF en la región lateral de ambos pies. El izquierdo respondió al tratamiento antibiótico, no así el derecho, que continuó con sangrado. Se hizo cultivo y mostró *Staphylococcus aureus*. En la gammagrafía evidenció osteomielitis del peroné distal derecho. Por razones de salud, el paciente no pudo asistir al examen clínico oral. En análisis con la radiografía panorámica, se observaron zonas multiloculares generalizadas de los maxilares que diferían de un patrón óseo normal, lo que daba el efecto de escalera (figura 5).

FIGURA 5

PATRÓN DE TRABECULADO ÓSEO EN ESCALERA Y BAJA DENSIDAD ÓSEA EN ZONA DE INCISIVOS MANDIBULARES (RADIOGRAFÍA PANORÁMICA DEL HERMANO DE LA PACIENTE)



Antecedente familiar 3. Hermana de 26 años de edad y etnia negroide. A pesar de sus crisis de dolor osteoarticulares en espalda, brazos, piernas y abdomen, que iniciaron a los 3 años de edad, acompañadas de fiebres muy altas, solo fue diagnosticada con ACF a los 10 años. Desde ese entonces su cuadro clínico había sido complicado. Refirió tener una válvula cardíaca hacía aproximadamente 10 años, la cual estaba en el momento de la evaluación sin control. Presentaba visión borrosa, hepatomegalia y pérdida de peso. En el último año había sido hospitalizada varias veces por dolor abdominal y osteoarticular, para lo cual había recibido como tratamiento terapia analgésica intravenosa y transfusión sanguínea. Se encontraba bajo tratamiento médico con ácido fólico, de por vida. Intraoralmente mostraba encías color rosa pálido marginopapilar, placa bacteriana blanda y calcificada supra y subgingival generalizada, sangrado al sondaje, manchas melánicas generalizadas y lengua saburral. El paladar duro y blando presentaba un leve cambio a color pálido. Su diagnóstico periodontal fue gingivitis asociada con placa bacteriana generalizada. Radiográficamente se observaban áreas multiloculares mandibulares.

Manejo clínico

Ante la posibilidad de una enfermedad hereditaria, el manejo clínico de la paciente inició con la orden de exámenes hematológicos: hemograma y extendido de sangre periférico. Los exámenes reportaron: “hipocromía ligera, células falciformes: +”. Se realizó fase higiénica y refuerzo en la técnica de cepillado.

Se ordenó interconsulta con el hematólogo, quien diagnosticó síndrome falciforme a estudio y ordenó electroforesis de hemoglobina pH 7.4, lo que confirmó el diagnóstico de ACF e indicó iniciar el tratamiento de inmediato. Se solicitó autorización para efectuar el manejo clínico odontológico de la paciente, el cual se enfocó en la prevención, el refuerzo de la técnica de higiene oral y el control hasta lograr el índice de placa ideal. Se eliminaron los focos sépticos y se citó a control cada 3 meses.

Al reconocer la confirmación positiva de la ACF, de inmediato se concluyó que el hermano menor de la paciente, hijo del mismo padre, tenía la probabilidad de padecer la enfermedad. Por lo tanto, se le solicitó a la madre que lo trajera a valoración odontológica y, con la sospecha, se remitió a medicina general. Al cierre de la presente publicación, gracias a la recomendación hecha, se confirmó la condición homocigota del hermano menor, que fue diagnosticado con ACF

a los 6 años de edad, y quien resulta ser otro caso de detección precoz. Además, se confirmó lastimosamente el fallecimiento de la hermana del antecedente familiar 3, derivado de una complicación de la ACF.

DISCUSIÓN

La ACF o drepanocitosis es una de las hemoglobinopatías estructurales más comunes con predominancia en raza negra. En el nacimiento, los niños son asintomáticos. Las primeras manifestaciones clínicas aparecen entre los 4 y los 6 meses de vida, cuando sus concentraciones de hemoglobina fetal disminuyen. En muchos casos, los signos permanecen silenciosos hasta la adolescencia (29), cuando se pueden complicar con otras patologías. La paciente reportada, por la concomitancia con el asma, podía tener un riesgo aumentado de desarrollar una crisis drepanocítica y con ello un accidente cerebrovascular (30). Por tal razón, haberla remitido al hematólogo a tiempo se convirtió en una posibilidad de vida para la paciente. Por tratarse de una enfermedad genética autosómica recesiva, donde debe tenerse en cuenta la heterocigocidad (31), el manejo clínico incluyó el diagrama genético familiar para un mejor abordaje (32). En el presente caso clínico, los hermanos homocigotos pertenecían a un primer hogar, lo que suponía un menor riesgo para la paciente reportada, por tener un padre diferente y, por lo tanto, la probabilidad de que la paciente haya heredado los dos genes defectuosos y sea homocigota de ACF era menor. Al corroborar el diagnóstico con pruebas específicas, se puede confirmar la condición heterocigota del padre, lo que indicó que había un 25 % de probabilidad de que el hermano menor (6 años) fuera sano y el 75% que tuviera ACF, bien fuera como portador o bien que la expresara, por lo que también se remitió para valoración por parte del médico general.

En cuanto a los hallazgos clínicos orales, aunque muchos autores no reconocen la condición periodontal como un factor predisponente de ACF (33,34), se puede generar una asociación entre las dos enfermedades cuando se relacionan con otros signos clínicos orales (35). Clínicamente, la paciente del caso reportado y sus hermanos presentaron surcos periodontales activos, palidez palatal y sangrado gingival al cepillado, este último fue el motivo de consulta. De igual forma, aunque la literatura reporta una prevalencia del 55 % de caries en pacientes ACF (36), el estado de caries en la paciente puede no estar asociado a la enfermedad, pues podía deberse a deficiencias en la higiene oral (37).

En el análisis radiográfico se hallaron cambios óseos primarios en la zona interradicular de incisivos inferiores anteriores y un patrón de escalera molar inferior izquierdo con mayor notoriedad, los cuales son consistentes con lo reportado en estudios de radiografías panorámicas en pacientes con ACF (23). De igual forma, se encontraron zonas radiolúcidas leves en la paciente y severas en los hermanos que podrían presumir una menor densidad ósea. Estos resultados son compatibles con lo evaluado en un estudio con radiomorfometría en radiografías panorámicas de pacientes ACF (38), en el que se reportó que radiográficamente se pueden observar espacios medulares ampliados, efecto de escalera o de tijera en el hueso, hipomineralización del esmalte, conductos pulpares calcificados, osteomielitis mandibular y adelgazamiento del borde inferior de la mandíbula.

Debido a que el estado de las patologías orales no era avanzado, en este caso no se necesitaron cirugías ni un manejo odontológico especial para la paciente (39). Para evitar complicaciones, el enfoque odontológico debe concentrarse más en la prevención que en el tratamiento. Al igual que en otros estudios, se enfatiza la necesidad de un diagnóstico precoz para disminuir la morbimortalidad en la infancia y mejorar la expectativa de vida de pacientes con ACF (27). También se han reportado importantes casos de detección temprana de otras patologías óseas, como la osteoporosis a través de las radiografías panorámicas, por parte de odontólogos (40).

La paciente reportada no había sido diagnosticada con ACF, a pesar de haber sido valorada en múltiples ocasiones por diferentes profesionales de la salud y que sus hermanos padecían la enfermedad. Este es el aporte más importante del caso, pues los odontólogos deben realizar una adecuada anamnesis, un examen clínico intra y extraoral completo y un buen análisis radiográfico, con el fin de llegar a un correcto diagnóstico oral. Asimismo, es relevante determinar la necesidad de efectuar una interconsulta médica que garantice observar la boca como parte del cuerpo y no como un componente aislado. Esto da a los pacientes la posibilidad de recibir un adecuado manejo preventivo que mejore su salud y con ello aumente su esperanza de vida.

CONCLUSIONES

Se detectó tempranamente un caso de ACF en la clínica odontológica, a través de una buena anamnesis, un análisis correcto de los exámenes clínicos y

radiográficos y una remisión oportuna al servicio de hematología.

La detección temprana de ACF ayudó a la paciente a recibir un manejo adecuado a tiempo, que incluye los cuidados inmediatos para disminuir los síntomas, prolongar la esperanza de vida y mejorar las condiciones generales de la paciente.

RECOMENDACIONES

Evaluar más casos con el fin de proponer un programa de tamizaje para el diagnóstico temprano de ACF en base a hallazgos odontológicos.

Buscar alternativas en políticas de salud pública que ayuden a la vigilancia de esta enfermedad en la población del Patía, dado el alto riesgo que tiene la comunidad de adquirir la ACF, por ser población rural, de raza negra y cerrada.

REFERENCIAS

1. Quintero M, Jiménez A. Anemia de células falciformes. *Rev Gastrohnp*. 2012; 14(2 Supl. 1): s27-s35.
2. Musumadi L, Westerdale N, Appleby H. An overview of the effects of sickle cell disease in adolescents. *Nurs Stand*. 2012; 26(26): 35-40.
3. Silva JR, Malambo D, Silva DF, Fals E, Fals O, Rey J. Tamizaje de hemoglobinopatías en una muestra de la población infantil de Cartagena. *Pediatr (Bogotá)*. 2003; 33(2).
4. Jaramillo M, Sáenz I, Pereira F. Tamizaje para anemia de células falciformes en recién nacidos del Hospital Universitario del Valle y del Hospital Mario Correa Renjifo. *Actual Pediatr*. 1997; 7(1): 3-13.
5. Domínguez Y, Zurita C, Calvopina D, Villacis J, Mora M. Prevalence of common hemoglobin variants in an Afro-descendent Ecuadorian population. *BMC Res Notes*. 2013; 6: 132.
6. Ballas SK, Gupta K, Adams-Graves P. Sickle cell pain: a critical reappraisal. *Blood*. 2012; 120(18): 3647-56.
7. Freitas LG, Isaac DL, Tannure WT, Lima EV, Abud MB, Tavares RS, Freitas CA, Avila MP. Retinal manifestations in patients with sickle cell disease referred to a University Eye Hospital. *Arq Bras Oftalmol*. 2011; 74(5): 335-7.
8. Maurer BT. A jaundiced view: more than meets the clinician's eye. *JAAPA*. 2009; 22(10): 62.
9. Narang S, Fernandez ID, Chin N, Lerner N, Weinberg GA. Bacteremia in children with sickle hemoglobinopathies. *J Pediatr Hematol Oncol*. 2012; 34(1): 13-6.
10. MacMullen NJ, Dulski LA. Perinatal implications of sickle cell disease. *MCN Am J Matern Child Nurs*. 2011; 36(4): 232-8.

11. Benavides J, García H. Priapismo y anemia de células falciformes: una revisión de la literatura. *Rev Urol Colomb*. 2013; 22(2): 37-42.
12. Granados A, Hernández O, Guerra A, Uribe C. Moyamoya syndrome and neurological complications in a patient with sickle cell disease. *Acta Neurol Colomb*. 2012; 28(1): 49-54.
13. Marti-Carvajal AJ, Knight-Madden JM, Martinez-Zapata MJ. Interventions for treating leg ulcers in people with sickle cell disease. *Cochrane Database Syst Rev*. 2012; 11: Cd008394.
14. Muriel A. Drepanocitosis en embarazo. *Rev Colomb Salud Libre*. 2008; 3(2): 176-85.
15. Nwadiaro HC, Ugwu BT, Legbo JN. Chronic osteomyelitis in patients with sickle cell disease. *East Afr Med J*. 2000; 77(1): 23-6.
16. Sadat-Ali M. The status of acute osteomyelitis in sickle cell disease: A 15-year review. *Int Surg*. 1998; 83(1): 84-7.
17. Marti-Carvajal AJ, Agreda-Perez LH. Antibiotics for treating osteomyelitis in people with sickle cell disease. *Cochrane Database Syst Rev*. 2012; 12: Cd007175.
18. Stevenson H, Boardman C, Chu P, Field A. Mental nerve anesthesia: A complication of sickle cell crisis during childbirth. *Dent Update*. 2004; 31(8): 486-7.
19. Hamdoun E, Davis L, McCrary SJ, Eklund NP, Evans OB. Bilateral mental nerve neuropathy in an adolescent during sickle cell crises. *J Child Neurol*. 2012; 27(8): 1038-41.
20. Costa CP, Thomaz EB, Souza Sde F. Association between sickle cell anemia and pulp necrosis. *J Endod*. 2013; 39(2): 177-81.
21. Madani G, Papadopoulou AM, Holloway B, Robins A, Davis J, Murray D. The radiological manifestations of sickle cell disease. *Clin Radiol*. 2007; 62(6): 528-38.
22. Ramírez S, Previgliano C, Sangster G, Simoncini A. Anemia de células falciformes: hallazgos radiológicos de las complicaciones de tórax. *Rev Colomb Radiol*. 2014; 25(1): 3870-6.
23. Neves FS, Passos CP, Oliveira-Santos C, Cangussu MC, Campos PS, Nascimento RJ, Crusoé-Rebello I, Campos MI. Correlation between maxillofacial radiographic features and systemic severity as sickle cell disease severity predictor. *Clin Oral Investig*. 2012; 16(3): 827-33.
24. da Fonseca M, Oueis HS, Casamassimo PS. Sickle cell anemia: a review for the pediatric dentist. *Pediatr Dent*. 2007; 29(2): 159-69.
25. Pithon MM. Orthodontic treatment in a patient with sickle cell anemia. *Am J Orthod Dentofac Orthop*. 2011; 140(5): 713-9.
26. Quintero M, Jiménez Hernández A. Anemia de células falciformes. *Revista Gastrohnp*. 2012; 14(2 Supl 1): s27-s35.
27. Pinto LF, Cuellar F, Maya L, Murillo M, Mondragón MC, Alvarez L. Anemia de células falciformes en adultos. *Acta Med Colomb*. 1991; 16(6): 309-16.
28. Aneni EC, Hamer DH, Gill CJ. Systematic review of current and emerging strategies for reducing morbidity from

- malaria in sickle cell disease. *Trop Med Int Health*. 2013; 18(3): 313-27.
29. Al-Saqladi AW, Delpisheh A, Bin-Gadeem H, Brabin BJ. Clinical profile of sickle cell disease in Yemeni children. *Ann Trop Paediatr*. 2007; 27(4): 253-9.
 30. Nordness ME, Lynn J, Zacharisen MC, Scott PJ, Kelly KJ. Asthma is a risk factor for acute chest syndrome and cerebral vascular accidents in children with sickle cell disease. *Clin Mol Allergy*. 2005; 3(1): 2.
 31. Knox-Macaulay HH, Ahmed MM, Gravell D, Al-Kindi S, Ganesh A. Sickle cell-haemoglobin E (HbSE) compound heterozygosity: a clinical and haematological study. *Int J Lab Hematol*. 2007; 29(4): 292-301.
 32. Elston R. Pedigree analysis in human genetics. *Am J Hum Genet*. 1987 Jan; 40(1): 65-6.
 33. Passos CP, Santos PR, Aguiar MC, Cangussu MC, Toralles MB, da Silva MC, Nascimento RJ, Campos MI. Sickle cell disease does not predispose to caries or periodontal disease. *Spec Care Dentist*. 2012; 32(2): 55-60.
 34. Guzeldemir E, Toygar H, Boga C, Cilasun U. Dental and periodontal health status of subjects with sickle cell disease. *J Dent Sci*. 2011; 6(4): 227-34.
 35. Sato T, Ho H, Kiernan M, Cheng L, Naqvi Q, Imran Z, Ali E, Qureshi R, Ezsias A, Amos R. Oral manifestations among patients with sickle cell disease. *Int J Oral Maxillofac Surg*. 2011; 40(10): 1146.
 36. Luna A, Rodrigues MJ, Menezes VA, Marques KM, Santos FA. Caries prevalence and socioeconomic factors in children with sickle cell anemia. *Braz Oral Res*. 2012; 26(1): 43-9.
 37. Javed F, Correa FO, Nooh N, Almas K, Romanos GE, Al-Hezaimi K. Orofacial manifestations in patients with sickle cell disease. *Am J Med Sci*. 2013; 345(3): 234-7.
 38. Neves FS, Oliveira LS, Torres MG, Toralles MB, da Silva MC, Campos MI, Campos PS, Crusóé-Rebello I. Evaluation of panoramic radiomorphometric indices related to low bone density in sickle cell disease. *Osteoporos Int*. 2012; 23(7): 2037-42.
 39. Mello SM, Paulo CAR, Alves C. Oral considerations in the management of sickle cell disease: a case report. *Oral Health Dent Manag*. 2012; 11(3): 125-8.
 40. Lopez-Lopez J, Estrugo-Devesa A, Jane-Salas E, Ayuso-Montero R, Gomez-Vaquero C. Early diagnosis of osteoporosis by means of orthopantomograms and oral x-rays: a systematic review. *Med Oral Patol Oral Cir Bucal*. 2011; 16(7): e905-13.

CORRESPONDENCIA

David Alexander Gutiérrez Ramírez
davigutierrez@uan.edu.co

Ana Isabel Restrepo Dorado
anare@uan.edu.co

Ginna Vanessa Muñoz
vanessa--muñoz@hotmail.com

Jarvin Buitrago Galíndez
jarvinbuitrago@hotmail.com