

**Síndrome de Cri du Chat: consideraciones en odontología. Revisión
sistemática***

Cri Du Chat Syndrome: Considerations in Dentistry. A Systematic Review

Síndrome de Cri Du Chat: considerações odontológicas. Revisão sistemática

Fecha de recepción: 13/09/2019 | Fecha de aceptación: 06/04/2020

AURA ALEJANDRA VITERI RENTERÍA^a

Universidad Central del Ecuador. Quito, Ecuador. alejandraviteri4@gmail.com;
<https://orcid.org/0000-0002-7322-6129>

ANA DEL CARMEN ARMAS VEGA

Universidad de los Hemisferios. Quito, Ecuador. ana_del_ec@yahoo.es; <https://orcid.org/0000-0003-3800-8166>

ÁLEX ESTEBAN CARRERA ROBALINO

Universidad San Francisco de Quito. Quito, Ecuador. alexcr199415@gmail.com;
<https://orcid.org/0000-0003-1049-7930>

ADRIANA PATRICIA PALTAS MIRANDA

Universidad Central del Ecuador. Quito, Ecuador. padrylu@hotmail.es; <https://orcid.org/0000-0003-3705-8778>

MAYRA ELIZABETH PALTAS MIRANDA

Universidad Central del Ecuador. Quito, Ecuador. mayelhy9@hotmail.com;
<https://orcid.org/0000-0003-3441-6015>

^aCorrespondencia: alejandraviteri4@gmail.com; ana_del_ec@yahoo.es;
alexcr199415@gmail.com; padrylu@hotmail.es; mayelhy9@hotmail.com

*Investigación original

doi: <https://doi.org/10.11144/Javeriana.uo39.scdc>

Cómo citar: Viteri Rentería AA, Armas Vega AC, Carrera Robalino AE, Paltas Miranda AP, Paltas Miranda ME. Síndrome de Cri du Chat: consideraciones en odontología. Revisión sistemática. Univ Odontol. 2020; 39. <https://doi.org/10.11144/Javeriana.uo39.scdc>

RESUMEN

Antecedentes: el síndrome de Cri du Chat (SCdC) es un desorden genético de baja prevalencia. Es importante que odontólogo clínico conozca sus características craneofaciales y estomatológicas,

al igual que las consideraciones para un buen manejo de estos pacientes en la consulta. **Objetivo:** identificar los avances recientes en el diagnóstico y manejo de pacientes con SCdC. **Métodos:** en esta revisión sistemática se efectuaron búsquedas en las bases de PubMed, SciELO, LiLACS y TripDatabase. Los términos de búsqueda fueron “Cri du Chat” y “síndrome del maullido del gato y odontología”, entre 2003 y 2018. Se obtuvieron y analizaron 25 artículos que cumplieran con los criterios de inclusión y exclusión. **Resultados:** se confirmó la baja frecuencia de aparición del síndrome. Se identificaron características craneofaciales y orales representativas asociadas a micrognatismo y retrognatismo que alteran la apariencia facial del paciente. Alteraciones como el apiñamiento dental, la maloclusión y la enfermedad periodontal asociada se podrán corregir y controlar con higiene bucodental y guía nutricional adecuadas al paciente y sus padres. **Conclusiones:** el SCdC es poco frecuente. Sus características patognomónicas se presentan en la niñez y la adolescencia, por lo que requieren mayor atención. La detección temprana permite plantear un tratamiento adecuado para mejorar la calidad de vida de los pacientes.

Palabras Clave

diagnóstico; niño; medicina oral; odontología; odontología pediátrica; odontólogos; patología oral; síndromes; síndrome Cri du Chat; síndrome del maullido del gato; semiología oral; sistema estomatognático

ABSTRACT

Background: Cri du Chat syndrome (SCdC) is a low-prevalence genetic disorder. It is important that clinical dentists know about its craniofacial and stomatological characteristics, as well as considerations for an adequate treatment of these patients. **Purpose:** to identify recent advances in

the diagnosis and treatment of patients with SCdC. **Methods:** in this systematic review, PubMed, SciELO, LiLACS, and TripDatabase were searched. Search terms were “Cri du Chat” and “cat howl syndrome and dentistry,” between 2003 and 2018. 25 articles that met the inclusion and exclusion criteria were obtained and analyzed. **Results:** the low frequency of appearance of the syndrome was confirmed. Representative craniofacial and oral characteristics associated with micrognathism and retrognathism that alter the patient's facial appearance were identified. Alterations such as dental crowding, malocclusion, and associated periodontal disease can be corrected and controlled with adequate oral hygiene and nutritional guidance for the patient and their parents. **Conclusions:** SCdC is rare. Its pathognomonic characteristics appear in childhood and adolescence, so they require more attention. Early detection makes it possible to propose an adequate treatment to improve the patients' quality of life.

Keywords

cat cry syndrome; child; Cri-du-Chat syndrome; dentistry; dentists; diagnostics; oral medicine; oral pathology; oral semiology; pediatric dentistry; syndromes; stomatognathic system

RESUMO

Antecedentes: a síndrome de Cri du Chat (SCdC) é uma doença genética de baixa prevalência. É importante que o dentista clínico conheça suas características craniofaciais e estomatológicas, bem como considerações para um tratamento adequado desses pacientes. **Objetivo:** identificar avanços recentes no diagnóstico e tratamento de pacientes com SCdC. **Métodos:** nesta revisão sistemática, foram pesquisados PubMed, SciELO, LiLACS e TripDatabase. Os termos de busca foram “Cri du

Chat” e “cat howl syndrome and dentistry”, entre 2003 e 2018. Foram obtidos e analisados 25 artigos que atenderam aos critérios de inclusão e exclusão. **Resultados:** constatou-se a baixa frequência de aparecimento da síndrome. Foram identificadas características craniofaciais e orais representativas associadas ao micrognatismo e retrognatismo que alteram a aparência facial do paciente. Alterações como apinhamento dentário, má oclusão e doença periodontal associada podem ser corrigidas e controladas com higiene oral adequada e orientação nutricional para o paciente e seus pais. **Conclusões:** SCdC é raro. Suas características patognômicas aparecem na infância e na adolescência, por isso requerem mais atenção. A detecção precoce permite propor um tratamento adequado para melhorar a qualidade de vida dos pacientes.

Palavras-chave

criança; dentistas; diagnósticos; medicina oral; odontologia; odontopediatria; patologia oral; semiologia oral; síndrome; síndrome do choro do gato; síndrome de Cri-du-Chat; sistema estomatognático

INTRODUCCIÓN

La monosomía 5, síndrome de Cri Du Chat (SCdC), de maullido del gato o de Lejeune fue descrita por primera vez en 1963 (1) como un síndrome que se caracteriza por la supresión parcial o total del brazo corto o “p” del cromosoma 5. Esta pérdida de material genético puede conducir a un aspecto fenotípico característico (2,3). Su frecuencia es relativamente baja mundialmente, entre 1:15.000 y 1:50.000 entre los recién nacidos (4), con mayor prevalencia en la población femenina sin presentar diferencia en relación con la raza o la región geográfica (5,6).

Las alteraciones en los pacientes con el síndrome dependen del tamaño de la supresión presente en el cromosoma. Su diagnóstico generalmente se establece en el momento del nacimiento por una evidente microcefalia y un llanto parecido al maullido de gato, que está asociado a anomalías presentes de la laringe y la glotis (7). Entre sus principales características están el dimorfismo facial y defectos cardíacos congénitos que se hacen más evidentes en los primeros años de vida. Se observan en la cavidad bucal apiñamiento dental, maloclusión y elevada prevalencia de caries (8).

Pese a que el diagnóstico definitivo se realiza mediante una prueba genética (9), las características físicas que presenta el individuo, visibles durante el primer año de vida, permiten detectarlo tempranamente y con ello implementar medidas inmediatas que le permitan mejorar su calidad de vida (6). La importancia de esta condición para el odontólogo clínico radica en conocer sus características craneofaciales y estomatológicas para efectuar un correcto manejo y derivación del mismo. Se planteó llevar a cabo a una revisión sistemática de la literatura sobre las manifestaciones craneofaciales y odontológicas del SCdC para establecer posibles avances en términos de diagnóstico y manejo.

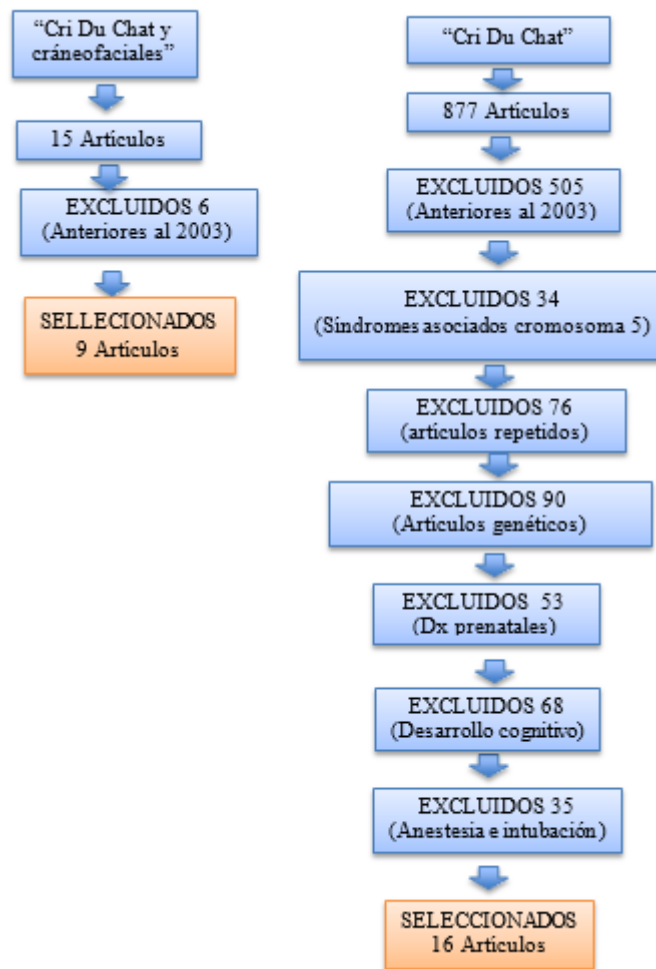
MATERIALES Y MÉTODOS

Se realizó una revisión sistemática de la literatura mediante búsquedas en bases de datos electrónicas como PubMed, SciELO, LiLACS y TripDataBase considerando, de artículos publicados en un lapso de 15 años entre 2003 y 2018. Se emplearon como palabras clave “Cri du Chat”, “Cri du Chat características odontológicas”, “Cri du Chat características craneofaciales” y

sus equivalentes en inglés, y se utilizó AND como elemento conector (booleano). En la búsqueda con el término “Cri du Chat” se obtuvo un total de 877 artículos, de los cuales se seleccionaron 16. La pesquisa con la palabra “Cri du Chat” AND “características craneofaciales” arrojó 15 artículos de los que se seleccionaron 9 (figura 1).

FIGURA 1

DIAGRAMA DE BÚSQUEDA Y SELECCIÓN DE ARTÍCULOS



Tras esta primera búsqueda, se seleccionaron 25 artículos correspondientes a revisiones sistemáticas, revisiones de literatura y casos clínicos por contener en su estructura información referente a características craneofaciales y odontológicas del síndrome (1-25). Los artículos

excluidos no cumplían requisitos como fecha de publicación o no contenían información suficiente sobre las características craneofaciales y odontológicas. Los datos recolectados se tabularon en una tabla de Excel 2019 en la que se registraron prevalencia y variables de frecuencia.

RESULTADOS

Esta revisión de la literatura contó con 13 casos clínicos (81,25 %), así como estudios clínicos, revisiones bibliográficas y revisiones sistemáticas en los mismos porcentajes (6,25 %). De la literatura revisada 4 artículos no especificaban la edad o grupo etario de los participantes. En los 13 artículos la edad promedio fue de 8 años; se encontraron pacientes de 2 semanas de edad hasta 32 años. En todos los artículos revisados se consideraban 467 personas, entre quienes en 315 casos no se mencionaba el sexo. De los 152 pacientes restantes, 94 eran niñas/mujeres (62 %) y el resto eran niños/hombres. En los artículos revisados, las alternaciones intelectuales estaban asociadas a agresividad, déficit de atención y autismo, que obligan a una intervención temprana y multidisciplinaria para integrar a los pacientes a su entorno.

Entre los artículos revisados, 7 especificaban las características psicomotoras y cognitivas. 85,7 % de artículos destacaban la presencia de retardo mental en los pacientes con el síndrome. 42,8 % indicaban que el retardo mental es entre moderado y severo, mientras que solamente un artículo señalaba un porcentaje de retardo mental (20-50 %). En cuanto al retardo psicomotor, el retraso del lenguaje se señalaba como el más prevalente (57,14 %), seguido por incapacidad de habla (28 %) y marcha torpe (14 %). La conducta agresiva fue la más reportada (85,7 %), así como la hiperactividad (42,8 %) y un solo caso de falta de atención (14 %). Las características del desarrollo psicomotor y cognitivo se detallan en la tabla 1.

TABLA 1

CARACTERÍSTICAS DEL DESARROLLO PSICOMOTOR Y COGNITIVO

| Autor/es | Muestra | | Edad promedio | Año | Tipo de estudio | Desarrollo psicomotor | Desarrollo Cognitivo | Método diagnóstico cognitivo | Conducta |
|------------------------|---------|----|--------------------|------|------------------------|--------------------------------------|-------------------------------------|--|---|
| | H | M | | | | | | | |
| Saldarriaga et al. (1) | | 1 | 21 años | 2017 | Caso clínico | Falta de habla | Retardo mental | x | Agresivo |
| Rodríguez et al. | x | | x | 2010 | Revisión bibliográfica | x | Retardo mental del 50-20% | x | Agresivo Falta de atención, Hiperactivo |
| Martín et al. (4) | 1 | 2 | 7 a 9 años | 2008 | Caso clínico | Retraso psicomotor Falta de habla | X | x | |
| Honjo et al. (8) | 29 | 4 | 12 años | 2018 | Caso clínico | Retraso del lenguaje | Retardo mental de moderado a severo | Escala de WASI y SON-R, Escala adaptativa Vineland-III | Agresivo |
| Santana et al. (14) | 1 | | 3 años | | Caso clínico | Retraso del lenguaje | Retraso mental | No se puede determinar por la edad | Agresivo |
| Rodríguez et al. (18) | 13 | 20 | 14,65 ± 10,19 años | 2012 | Caso clínico | Retraso del lenguaje | Retraso mental moderado | Criterios de la OMS descritos en la CIE-10. | Hiperactivo Agresivo |
| Galo & Alvarenga (16) | | 1 | 14 años | 2012 | Caso clínico | Marcha torpe Retardo del lenguaje | Retraso mental moderado a severo | x | Agresivo Hiperactivo |

Se encontraron 14 estudios que describían alteraciones craneofaciales del SCdC, 74 alteraciones. Las más prevalentes fueron epicanto (13,5 %), alteración en la región nasal (12,1 %), hipertelorismo (9,45 %), retrognatismo (6,75 %), microretrognatismo (6,75 %), microcefalia (6,75 %), dimorfismo facial (5,40 %), micrognatismo (4 %) y cara redonda (4 %). Todas ellas se listan en la tabla 2.

TABLA 2

ALTERACIONES CRANEOFACIALES

| Autor/es | Alteración craneofacial | Muestra | | Edad /edad promedio | Año | Tipo de estudio |
|------------------------|---|---------|----------------------------|---------------------|------|------------------------|
| | | H | M | | | |
| Saldarriaga et al. (1) | <ul style="list-style-type: none"> ● Hipoacusia bilateral ● Facie dismórfica ● Epicanto derecho ● Nariz grande con puente nasal ancho ● Microretrognatia | | 1 | 21 años | 2017 | Caso clínico |
| Yáñez et al. (2) | <ul style="list-style-type: none"> ● Mesocéfalo ● Angulación significativa del plano palatal ● Retrognatismo mandibular ● Base craneal pequeña ● Protrusión maxilar ● Hipertelorismo ● Falta de crecimiento en la región anterior y posterior de la base craneal ● Ángulo de base craneal plano | 2 | 8 | 23,9 ± 6,7 años | 2010 | Caso clínico |
| Rodríguez et al. (4) | <ul style="list-style-type: none"> ● Hipotonía muscular ● Microcefalia ● Dismorfismo facial ● Cara redonda ● Epicanto ● Hipertelorismo ● Microrretrognatismo | | x | x | 2010 | Revisión bibliográfica |
| Martín et al. (5) | <ul style="list-style-type: none"> ● Microcefalia ● Cara redonda ● Micrognatismo ● Retrognatismo ● Hipertelorismo ● Epicanto | 1 | 2 | 7 a 9 años | 2008 | Caso clínico |
| Corcuera et al. (6) | <ul style="list-style-type: none"> ● Microcefalia ● Hipertelorismo ● Epicanto ● Puente nasal ancho plano ● Hiperlaxitud ● Hipotonía ● Retrognatismo | | 7 artículos (95 pacientes) | x | 2015 | Revisión sistemática |
| Ochoa et al. (12) | <ul style="list-style-type: none"> ● Microcefalia ● Microrretrognatismo ● Raíz nasal ancha ● Dimorfismo facial | 1 | | 2 semanas | 2017 | Caso clínico |
| Parra et al. (13) | <ul style="list-style-type: none"> ● Dimorfismo facial ● Asimetría facial ● Micrognatia | 1 | | 6 meses | 2012 | Caso clínico |
| Santana et al. (14) | <ul style="list-style-type: none"> ● Hendiduras palpebrales hacia abajo ● Puente nasal deprimido ● Epicanto ● Hipertelorismo ● Microrretrognatismo | 1 | | 3 años | 2014 | Caso clínico |

| | | | | | | |
|-----------------------|---|-----|----|--------------------|------|-----------------|
| Rodríguez et al. (18) | <ul style="list-style-type: none"> ● Retrognatismo mandibular ● Hipertelorismo ● Epicanto | 13 | 20 | 14,65 ± 10,19 años | 2012 | Caso clínico |
| Ballesta et al. (22) | <ul style="list-style-type: none"> ● Microrretrognatismo | 7 | 12 | no específica | 2013 | Caso clínico |
| Galo & Alvarenga | <ul style="list-style-type: none"> ● Microcefalia ● Hemangioma plano en región parietal ● Dimorfismo facial ● Epicanto bilateral ● Puente nasal ancho | | 1 | 14 años | 2012 | Caso clínico |
| Pereira et al. (17) | <ul style="list-style-type: none"> ● Asimetría facial ● Ligera separación ocular ● Epicanto ● Micrognatismo ● Retrognasia | | 1 | 8 años | 2013 | Caso clínico |
| Martínez et al. (7) | <ul style="list-style-type: none"> ● Telecantus ● Epicanto ● Blefarofimosis ● Raíz nasal ancha y nariz pequeña | | 1 | 1 año | 2009 | Caso clínico |
| Cerruti et al. (10) | <ul style="list-style-type: none"> ● Cara redonda ● Sutura metópica prominente ● Puente nasal amplio ● Hipertelorismo ● Epicanto ● Estrabismo convergente y divergente ● Arcos supraorbitarios prominentes | 220 | | x | | Estudio clínico |

En 16 artículos se evidenciaron 66 alteraciones estomatológicas. Entre ellas se destacan hipotonía muscular en la región perioral (9,1 %), paladar alto o elevado (7,6 %), hipoplasia laríngea (6,1 %), mordida abierta (6,1 %), filtrum corto (4,5 %), comisuras labiales bajas (4,5 %) y maloclusión (4,5 %) (tabla 3).

TABLA 3

ALTERACIONES ESTOMATOLÓGICAS

| Autor/es | Muestra | | Edad/edad promedio | Año | Tipo de estudio | Alteraciones estomatológicas | |
|------------------------|---------|---|--------------------|-----------------|-----------------|--|---|
| | H | M | | | | | |
| Saldarriaga et al. (1) | | 1 | 21 años | 2017 | Caso clínico | <ul style="list-style-type: none"> ● Macroglosia ● Filtrum subnasal corto ● Hipotonía | |
| Yáñez et al. (2) | | 2 | 8 | 23,9 ± 6,7 años | 2010 | Caso clínico | <ul style="list-style-type: none"> ● Mal oclusión II ● Protrusión incisivos superiores e inferiores ● Labio superior corto ● Labio inferior protruido ● Hipoplasia laríngea ● Vía aérea superior estrecha |

| | | | | | | |
|-----------------------|---------------------------|----|--------------------|------------------------|--|--|
| Rodríguez et al. (4) | x | x | 2010 | Revisión bibliográfica | <ul style="list-style-type: none"> ● Hipoplasia laríngea ● Comisuras labiales caídas ● Paladar elevado ● Mordida abierta anterior ● Hipoplasia del esmalte ● Higiene pobre ● Caries dental | |
| Martín et al. (5) | 1 | 2 | 7 a 9 años | 2008 | Caso clínico | <ul style="list-style-type: none"> ● Apiñamiento dental ● Mordida abierta ● Glosoptosis ● Cúspides en garra ● Respirador bucal ● Sialorrea |
| Corcuera et al. (6) | 7 artículos (95 patients) | x | 2015 | Revisión sistemática | <ul style="list-style-type: none"> ● Labio superior corto ● Incompetencia labial ● Maloclusión II ● Mordida abierta ● Hipotonía muscular ● Paladar elevado ● Macrodoncia ● Macroglosia ● Vía aérea superior reducida ● Enfermedad periodontal ● Filtrum corto | |
| Honjo et al. (8) | 29 | 44 | 12 años | 2018 | Caso clínico | <ul style="list-style-type: none"> ● Sialorrea |
| Ochoa et al. (12) | 1 | | 2 semanas | 2017 | Caso clínico | <ul style="list-style-type: none"> ● Hipotonía muscular perioral |
| Parra et al. (13) | 1 | | 6 meses | 2012 | Caso clínico | <ul style="list-style-type: none"> ● Hipoplasia laríngea |
| Santana et al. (14) | 1 | | 3 años | 2014 | Caso clínico | <ul style="list-style-type: none"> ● Hipoplasia laríngea ● Problemas de succión |
| Rodríguez et al. (18) | 13 | 20 | 14,65 ± 10,19 años | 2012 | Caso clínico | <ul style="list-style-type: none"> ● Bruxismo ● Erosión ● Paladar alto ● Incompetencia labial ● Mordida abierta ● Problemas de succión ● Disfagia ● Hipotonía perioral ● Anomalías dentales |
| Kim & Kim (15) | | 1 | 6 meses | 2018 | Caso clínico | <ul style="list-style-type: none"> ● Hipotonía facial perioral |
| Ballesta et al. (22) | 7 | 12 | no específica | 2013 | Caso clínico | <ul style="list-style-type: none"> ● Enfermedad periodontal ● Paladar elevado ● Mal oclusión ● Retardo en la erupción |
| Galo & Alvarenga (16) | | 1 | 14 años | 2012 | Caso clínico | <ul style="list-style-type: none"> ● Filtrum corto ● Boca pequeña con paladar alto cuello corto ● Apiñamiento dental |
| Pereira et al. (17) | | 1 | 8 años | 2013 | Caso clínico | <ul style="list-style-type: none"> ● Comisuras labiales bajas ● Dificultad para abrir la boca ● Hipotonía músculos periorales |

| | | | | | |
|---------------------|-----|-------|------|-----------------|--|
| Martínez et al. (7) | 1 | 1 año | 2009 | Caso clínico | <ul style="list-style-type: none"> ● Protrusión incisivos superiores ● Caries dental ● Higiene pobre ● Macroglosia |
| Cerruti et al. (10) | 220 | x | 2006 | Estudio clínico | <ul style="list-style-type: none"> ● Filtrum corto ● Comisuras labiales dirigidas hacia abajo ● Paladar alto |

Entre los artículos revisado únicamente en 9 se detalla el método diagnóstico. En 8 de ellos (88,88 %) el cariotipo con bandas G fue el método empleado con mayor frecuencia empleado para llegar un diagnóstico definitivo de SCdC. En el 44 % de los casos ese fue el único método diagnóstico. En otros estudios se realizaron análisis complementarios como diagnóstico clínico (33 %), análisis citogenético molecular (33 %) e hibridación genómica por microensayo (11 %), como ayudantes para al diagnóstico (tabla 4).

TABLA 4
MÉTODOS DE DIAGNÓSTICO

| Autor/es | Muestra | | Edad promedio | Año | Tipo de estudio | Tipo de diagnóstico SCDC |
|------------------------|---------|----|--------------------|------|------------------------|--|
| | H | M | | | | |
| Saldarriaga et al. (1) | | 1 | 21 años | 2017 | Caso clínico | <ul style="list-style-type: none"> ● Cariotipo con bandas G ● Hibridación genómica por microensayo |
| Rodríguez et al. (4) | | x | X | 2010 | Revisión bibliográfica | <ul style="list-style-type: none"> ● Cariotipo ● Análisis citogenético molecular (FISH, CGH, PCR) |
| Honjo et al. (8) | 29 | 44 | 12 años | 2018 | Caso clínico | <ul style="list-style-type: none"> ● Diagnóstico clínico cariotipo con bandas G ● Análisis citogenético molecular. |
| Ochoa et al. (12) | 1 | | 2 semanas | 2017 | Caso clínico | <ul style="list-style-type: none"> ● Diagnóstico clínico cariotipo ● Análisis de FISH |
| Parra et al. (13) | 1 | | 6 meses | 2012 | Caso clínico | <ul style="list-style-type: none"> ● Cariotipo con bandas G |
| Santana et al. (14) | 1 | | 3 años | | Caso clínico | <ul style="list-style-type: none"> ● Cariotipo con bandas G |
| Rodríguez et al. (18) | 13 | 20 | 14,65 ± 10,19 años | 2012 | Caso clínico | <ul style="list-style-type: none"> ● Cariotipo con bandas G |
| Kim & Kim (15) | | 1 | 6 meses | 2018 | Caso clínico | <ul style="list-style-type: none"> ● Diagnóstico clínico |
| Galo & Alvarenga (16) | | 1 | 14 años | 2012 | Caso clínico | <ul style="list-style-type: none"> ● Cariotipo con bandas G |

DISCUSIÓN

El SCdC es causado por la supresión parcial o total en el brazo corto del cromosoma 5, alteración que está presente entre las regiones 5p14 y 5p15. Generalmente, las modificaciones correspondientes a la región 5p15.33 se asocian a la presencia del llanto parecido al maullido de un gato. Aquellas presentes en la región 5p15.31 se asocian a microcefalia. De ahí que la pérdida de cada porción de material genético en el brazo corto desencadene una característica fenotípica específica del síndrome (10,11).

El llanto similar al maullido de un gato puede explicarse por la presencia de una hipoplasia laríngea, que en los primeros años de vida suele producir alteraciones en el lenguaje y una voz aguda, que se torna menos evidente en la adolescencia (12). El síndrome tiene una frecuencia relativamente baja mundialmente, entre 1:15.000 y 1:50.000 entre los recién nacidos (4). Tiene mayor prevalencia en el sexo femenino; sin embargo, del 10 % al 15 % de los casos descritos se ha observado que al menos uno de los padres presentaba una variación genética cromosómica similar (8).

La supervivencia de personas con este síndrome es larga. Supera en algunos casos los 60 años de vida, pero tiene una mortalidad aproximada del 10 % en el primer año de vida (13,14). Las causas son principalmente cardíacas o asfixia (10). Las cromosomopatías, como la identificada en este documento, son padecimientos causados por alteraciones en la cantidad o estructura del ADN de un cromosoma, como el SCdC, de ahí que se le considere una anomalía genética en la estructura del cromosoma 5p (15). Su incidencia, aunque muy baja en la población, presenta mayor predilección en mujeres en una proporción de 3:1 (16). Pese a ser considerada una enfermedad

poco frecuente, rara o huérfana, su diagnóstico inicial clínico y genético temprano es de gran importancia para el abordaje oportuno de las alteraciones fenotípicas presentes en los pacientes.

El diagnóstico definitivo para el CdCS mediante cariotipo con bandas G complementado con análisis de FISH, CGH, PCR e hibridación por microensayo fueron reportados por Saldarriaga et al. (1), Honjo et al. (8), Ochoa et al. (12), Parra et al. (13), Santana et al. (14), Galo & Alvarenga (16), Pereira et al. (17), y Rodríguez et al. (18). Sin embargo, el informe Kim & Kim (15) destaca el diagnóstico netamente clínico, asociado a la capacidad y experticia del profesional.

Corcuera et al. (6), en su revisión sistemática con 95 pacientes portadores del síndrome, menciona la presencia de alteraciones fenotípicas craneofaciales características como microcefalia, hipertelorismo, epicanto, puente nasal ancho, retrognatismo y micrognatismo. Coincide con lo descrito por Martin et al. (5) y Rodríguez et al. (4). A su vez, Yáñez et al. (2) en un estudio cefalométrico con 10 pacientes destacaron la presencia de base craneal pequeña asociada a una falta de crecimiento en la región anterior y posterior de la base craneal. Asimismo, observaron un ángulo de base craneal plano en el 70 % de los pacientes. Como alteraciones menos frecuentes, varios autores mencionan hipoacusia, filtrum corto, hendiduras palpebrales, blefarofimosis, arcos supraorbitarios prominentes y estrabismo (7,14,19).

En cuanto al sistema estomatognático, varios estudios señalan a micrognatismo, el retrognatismo, la maloclusión clase II y el paladar ojival como características determinantes. De igual modo, hay presencia de caries dental e hipotonía de los músculos periorales (20), así como enfermedad periodontal asociada a incorrectos procedimientos de higiene y *Tannarella forsythia* como

principal periodonto patógeno (21,22). La hipoplasia laríngea se muestra asociada como principal causante del llanto semejante al maullido de un gato (2,4,13) que desencadena dificultades en el proceso de intubación y respiración por una notoria estrechez de las vías aéreas superiores y glosoptosis (2,5,6).

Dos de los artículos seleccionados en el presente estudio señalan como características importantes de quien padece este síndrome retrognatismo mandibular, epicanto, hipertelorismo, dimorfismo facial y cara de luna, manifestaciones que se tornan menos evidentes a medida que el paciente se desarrolla hasta alcanzar su edad adulta (2,4). El retraso mental entre severo y moderado es una de las manifestaciones cognitivas del síndrome y fue reportado en varios estudios (1,4,8,15,18), con una estrecha correlación genotipo/fenotipo en el SCdC craneal y estomatognático. Ello se evidencia en casos donde es mayor la supresión de material genético en el brazo corto del cromosoma 5 (16).

Si se considerando que el material genético perdido no es recuperable (9) y que las consecuencias físicas e intelectuales se evidencian desde los primeros momentos de vida, es imprescindible manejar y seguir a estos pacientes de manera multidisciplinar para mejorar su calidad de vida y la de sus familiares (22). Al entender la ausencia de un posible tratamiento preventivo o curativo, es básico que los profesionales de la salud enfoquen su plan de tratamiento en controlar las alteraciones fenotípicas manifestadas por el síndrome de acuerdo con la situación particular de cada paciente (23). Es clave implementar estrategias educativas entre médicos pediatras, odontólogos, psicólogos, neuropsiquiatras infantiles, logopedas (fonoaudiólogos) y padres de familia, con el fin de mejorar la vida de estos pacientes.

El acompañamiento odontológico constante será imprescindible (21) mediante procedimientos preventivos como técnicas adecuadas de higiene oral, tratamientos de operatoria dental, valoración y acciones preventivas dirigidas a corregir malposiciones dentales y oclusales y aparatología ortodóntica interceptiva fija (24). Cuando hay poca colaboración de los pacientes y se necesita realizar procedimientos quirúrgicos, es importante considerar las alteraciones laríngeas y la evidente dificultad para la intubación. Entonces, sería necesario usar otras alternativas anestésicas (25). Los tratamientos de deben complementar con terapias de rehabilitación física mediante ejercicios de coordinación motora, estímulos visuales y acústicos para mejorarán la atención, visualización y comunicación. Estas, en conjunto con adecuaciones en el ámbito familiar y social en el que se desarrolla la persona, permitirán controlar las alteraciones de sueño y la hiperactividad que son reportadas con frecuencia (6).

CONCLUSIONES

El SCdC es una cromosomopatía rara que presenta características específicas craneofaciales y estomatognáticas. Por lo tanto, se debe tratar por un equipo multidisciplinario de manera oportuna para lograr mejorar la calidad de vida de los pacientes.

RECOMENDACIONES

Es importante realizar más investigación y seguimiento a pacientes que presentan este síndrome que, por su escasa ocurrencia, es pasado por alto por muchos profesionales por desconocimiento.

Esto ayudaría a determinar un protocolo adecuado y oportuno de tratamiento para reducir los problemas del sistema craneofacial.

REFERENCIAS

1. Saldarriaga W, Collazoz-Saa L, Ramirez-Cheyne J. Cri-du-Chat syndrome diagnosed in a 21-year-old woman by means of comparative genomic hybridization. *Rev Fac Med.* 2017; 65(3): 525-529. <http://doi.org/10.15446/revfacmed.v65n3.57414>
2. Yáñez-Vico R, Rodríguez-Caballero Á, Iglesias-Linares A, Guerra-López N, Torres-Lagares D, Machuca-Portillo G. Craniofacial characteristics in cri-du-chat syndrome. *Oral Med Oral Pathol Oral Radiol Endod.* 2010; 110(6). <http://doi.org/10.1016/j.tripleo.2010.08.021>
3. Carbajo-Vélez M. Síndrome del maullido del gato. Intervención educativa. *TABANQUE Rev Pedagog.* 2012; 25: 235-250.
4. Rodríguez-Caballero A, Torres-Lagares D, Rodríguez-Pérez A, Serrera-Figallo MA, Hernández-Guisado JM, Machuca-Portillo G. Cri du chat syndrome: a critical review. *Med Oral Patol Oral Cir Bucal.* 2010 may; 15(3): 473-478. <http://doi.org/10.4317/medoral.15.e473>
5. Martín-Sanjuan C, Moreno-Martin C, de los Ríos JM, Urberuaga M, Domingo R. Consideraciones dentales en el síndrome de maullido de gato: a propósito de tres casos. *Cient Dent.* 2008 abr; 5(1): 45-48.
6. Corcuera-Flores JR, Castellanos-Cosano L, Torres-Lagares D, Serrera-Figallo MÁ, Rodríguez-Caballero Á, Machuca-Portillo G. A systematic review of the oral and craniofacial manifestations of Cri du chat syndrome. *Clin Anat.* 2016; 29(5): 555-60. <http://doi.org/10.1002/ca.22654>

7. Martínez-Fernández M, Aceña M, McDonald A, Centeno-Malfaz F, Delicado A, Palomares M, Lapunzina P, Martínez Frías M. Paciente con síndrome de Cri-Du-Chat y de Beckwith-Wiedemann originados por un derivado de translocación paterna. *Rev Dismorfol Epidemiol.* 2009; 5(8).
8. Honjo R, Mello C, Pimenta E, Núñez E, Benedetto L, Khoury R, et al. Cri du Chat syndrome: Characteristics of 73 Brazilian patients. *J Intellect Disab Res.* 2018. <http://doi.org/10.1111/jir.12476>
9. Esparza-García E, Cárdenas-Conejo A, Huicochea-Montiel JC, Araújo-Solís M. Cromosomas, cromosomopatías y su diagnóstico. *Rev Mex Pediatr.* 2017; 84(1): 30-39.
10. Cerruti-Maindari P. Cri du Chat syndrome. *Orphanet J Rare Dis.* 2006 Sep; 1(33): 1-9. <https://doi.org/10.1186/1750-1172-1-33>
11. Elmakky A, Carli D, Lugli L, et al. A three-generation family with terminal microdeletion involving 5p15.33-32 due to a whole-arm 5;15 chromosomal translocation with a steady phenotype of atypical cri du chat syndrome. *Eur J Med Genet.* 2014; 57(4): 145-150. <https://doi.org/10.1016/j.ejmg.2014.02.005>
12. Ochoa-Gómez L, Orden-Rueda C, Ruiz del Olmo JI, Clavero-Montañes N, Berdún-Cheliz E, Sánchez-Gimeno J. Síndrome Cri du Chat: a propósito de un caso. Características clínicas y evolutivas. *Rev Español Pediatr.* 2017; 73(2): 109-111.
13. Parra J, Peña M, Tamayo V, Fernández I, Peña L. Síndrome de maullido de gato o “Cri Du Chat”. Presentación de un caso. *Rev Pediatr Electron.* 2012; 9(1).
14. Santana Hernández E, Tamayo Chang V, Bruzón-Hernández M. Síndrome de 5p menos. Presentación de un caso. *Medisur.* 2014 oct; 12(4).

15. Kim KM, Kim JD. Effects of oral stimulation intervention in newborn babies with Cri du Chat syndrome: Single-Subject Research Design. *Occupat Therapy Internat*. 2018 May: 1-8. <http://doi.or/10.1155/2018/6573508>
16. Galo BL, Alvarenga R. Síndrome de Cri du Chat, una rara cromosopatía. *Rev Med Hondur*. 2012; 80(1).
17. Pereira J, Oliveira R, Lindemann D, de Araújo F, Almeida J. Cri-du-Chat syndrome: conservative dental treatment in an 8-year old child. *Stomatos*. 2013 jun; 19(36).
18. Rodríguez A, Torres D, Yáñez R, Gutiérrez J, Machuca G. Assessment of orofacial characteristics and oral pathology associated with cri-du-chat syndrome. *Oral Dis*. 2012; 18. <https://doi.org/10.1111/j.1601-0825.2011.01864.x>
19. Mainardi PC, Pastore G, Castronovo C, et al. The natural history of Cri du Chat Syndrome. A report from the Italian Register. *Eur J Med Genet*. 2006; 49(5): 363-383. <https://doi.org/10.1016/j.ejmg.2005.12.004>
20. Gómez E, Olivar A, García E, Domínguez M, Arias B. Manejo inicial del síndrome de Cri du Chat. *Vox Pediatr*. 2011; 18(1): 97-100.
21. Páez C, Borsatto M, Mussolino A, Campos F, Orsi I. Cri du Chat syndrome: A case report. *Spec Care Dentist*. 2005; 25(6).
22. Ballesta S, Machuca G, Torres D, Rodríguez A, Yáñez R, Solano E, Perea E. Determination of periodontopathogens in patients with Cri du chat syndrome. *Med Oral Patol Oral Cir Bucal*. 2013 nov; 18(6): 883-887. <https://doi.org/10.4317/medoral.19400>
23. Liverani ME, Spano A, Danesino C, Malacarne M, Cavani S, Spunton M, Guala A. Children and adults affected by Cri du Chat syndrome. Care's recommendation. *Pediatr Report*. 2019; 11: 7839.

24. Molina-García A, Castellanos-Cosano L, Machuca-Portillo G, Posada-de la Paz M. Impact of rare diseases in oral health. *Med Oral Patol Oral Cir Bucal*. 2016 sep; 21(5): 587-594.
25. Vega L, Díaz A, Arcas G, Satorre J, Satorre S, González E. Cardiopatías asociadas a síndromes genéticos diagnosticados en pacientes pediátricos. *Acta Med Centro*. 2017; 11(4).