

# Tratamiento de quiste óseo traumático mandibular de grandes dimensiones. Revisión de la literatura y reporte de un caso

*Treatment of a Large Mandibular Traumatic Bone Cyst: Literature Review and Case Report*

71

Univ Odontol. 2012 Jul-Dic; 31(67): 71-76. ISSN 0120-4319

DOSSIER CIRUGÍA ORAL Y MAXILOFACIALE IMPLANTES

## **Marcelo Enrique Cazar Almache**

Cirujano maxilofacial, subespecialidad en Artroscopia de Articulación Temporomandibular, Hospital Regional General Ignacio Zaragoza, Instituto de Seguridad y Servicios Sociales de los Trabajadores del Estado-Universidad Nacional Autónoma de México, México. Subespecialidad en Cirugía Ortognática y Deformidades Dentofaciales, Centro Médico Nacional 20 de Noviembre, Instituto de Seguridad y Servicios Sociales de los Trabajadores del Estado, México. Cirujano maxilofacial adscrito al Servicio de Otorrinolaringología y Cirugía Maxilofacial, Hospital Vicente Corral Moscoso, Ministerio de Salud, Cuenca, Ecuador. Práctica privada, Hospital Monte Sinaí y Hospital Universitario del Río, Cuenca, Ecuador

## **José Ernesto Miranda Villasana**

Cirujano maxilofacial, subespecialidad en Cirugía Ortognática y Deformidades Dentofaciales, Hospital Regional General Lic. Adolfo López Mateos, Instituto de Seguridad y Servicios Sociales de los Trabajadores del Estado, México. Maestría en Educación con campo en Planeación Educativa, Universidad Pedagógica Nacional-Universidad Nacional Autónoma de México, México. Profesor titular, jefe del Servicio de Cirugía Maxilofacial. Coordinador de diplomados, Hospital Regional General Ignacio Zaragoza, Instituto de Seguridad y Servicios Sociales de los Trabajadores del Estado-Universidad Nacional Autónoma de México, México D. F., México

## **Adrián Brau Figueroa**

Cirujano maxilofacial, Hospital Regional General Ignacio Zaragoza, Instituto de Seguridad y Servicios Sociales de los Trabajadores del Estado-Universidad Nacional Autónoma de México, México D. F., México. Práctica privada, Hermosillo, Sonora, México

## **Norith de Jesús Recendez Santillán**

Estudiante de posgrado en Cirugía Maxilofacial, Hospital Regional General Ignacio Zaragoza, Instituto de Seguridad y Servicios Sociales de los Trabajadores del Estado-Universidad Nacional Autónoma de México, México D. F., México.

## **RESUMEN**

*Antecedentes:* El quiste óseo traumático o simple se presenta en el área maxilofacial de manera más frecuente en la región posterior mandibular; su dimensión es usualmente de 1-3 cm de diámetro y se trata convencionalmente con curetaje óseo. *Método:* Se realiza una revisión de la literatura y se presenta el caso de un quiste óseo mandibular de grandes dimensiones para el que se propone una alternativa terapéutica a la que se utiliza actualmente para los pseudoquistes de grandes dimensiones. *Resultados:* El caso corresponde a una paciente de diecinueve años de edad con un diagnóstico de quiste óseo simple mandibular de gran dimensión (10 cm de diámetro mayor), quien fue tratada en el Hospital Regional Vicente Corral Moscoso, del Ministerio de Salud de Ecuador. La terapia consistió en curetaje intracavitario e injerto autólogo de cresta iliaca, el cual mostró adecuados resultados rápidos y adecuados en la reconstrucción de la mandíbula.

## **PALABRAS CLAVE**

Injerto autólogo óseo, pseudoquiste mandibular, quiste óseo simple.

## **ÁREA TEMÁTICA**

Cirugía oral.

## **ABSTRACT**

*Background:* The traumatic or simple bone cyst is frequently found in the maxillofacial area mostly in the posterior body of the mandible; its average diameter is 1-3 cm and the usual treatment is bone curettage. *Method:* A review of literature and a case of a large mandibular traumatic bone cyst are presented. An alternative therapy to treat large pseudocysts is proposed. *Results:* A 19-year-old female patient with diagnosis of a large simple bone cyst (diameter: 10 cm) was treated at the Regional "Vicente Corral Moscoso" Hospital that is affiliated to the Ministry of Health of Ecuador. The treatment consisted of intracavitary curettage and autologous iliac crest bone graft, achieving a fast and adequate bone mandible reconstruction.

## **KEY WORDS**

Simple bone cyst, mandible pseudocyst, autologous bone graft.

## **THEMATIC FIELD**

Oral surgery.

Artículo derivado de la revisión de literatura y trabajo clínico de los autores.

## **CÓMO CITAR ESTE ARTÍCULO**

Cazar ME, Miranda JE, Brau A, Recendez NJ. Tratamiento de quiste óseo traumático mandibular de grandes dimensiones. Revisión de la literatura y reporte de un caso. Univ Odontol. 2012 Jul-Dic; 31(67): 71-76

Recibido para publicación: 30-05-2012

Recibido con correcciones: 22-08-2012

Aceptado para publicación: 13-10-2012

Disponible en: <http://www.javeriana.edu.co/universitasodontologica>

## INTRODUCCIÓN

El quiste óseo simple o traumático es una entidad que se presenta con más frecuencia en la zona posterior mandibular; tiene generalmente un tamaño pequeño (1-3 cm) y su aparición es infrecuente. El tratamiento convencional consiste en curetaje óseo (1-11).

El presente artículo presenta una revisión de la literatura y el caso inusual de un quiste óseo mandibular de grandes dimensiones para el que se propone una alternativa terapéutica a la que se utiliza actualmente para los pseudoquistes de grandes dimensiones.

## MATERIALES Y MÉTODOS

Se hizo una revisión de la literatura en Ovid, SciELO y Pubmed, por medio de los términos *simple bone cyst* y *traumatic bone cyst*. Se encontraron veintidós artículos, publicados entre 1987 y 2012, que abordan temas como patogenia y diagnóstico clínico, imagenológico e histopatológico. La revisión incluye tres libros sobre patología bucal y maxilofacial. En la sección de la discusión se analizan las alternativas terapéuticas para el manejo del quiste óseo traumático.

## RESULTADOS

### Patogenia y diagnóstico del quiste óseo traumático

El quiste óseo traumático, hemorrágico o quiste simple de hueso es en realidad un pseudoquiste que carece de revestimiento epitelial. Toma el nombre de quiste por su aspecto radiográfico y su presentación quirúrgica macroscópica (1-6). Es una anomalía inusual en mandíbula y aun más en el maxilar. Donde aparece con relativa frecuencia es en el húmero y en los huesos largos. La patogenia de esta entidad, en la actualidad, no es del todo clara, puesto que se considera que existe un hecho traumático que lo preside. Se cree que el hematoma inducido por trauma en la porción intramedular del hueso no se organiza; al contrario, se fragmenta dejando una cavidad ósea vacía. Esta patología también se ha relacionado con la degeneración quística de tumores primarios del hueso, como el granuloma central de células gigantes, enfermedades del metabolismo del calcio y necrosis isquémica de la médula ósea (1-8).

La epidemiología de este quiste es baja. Se presenta principalmente en la segunda década de la vida, con una ligera predisposición en el 60% de los casos por el sexo masculino. En la región craneomaxilofacial, los

sitios más frecuentes de aparición son las zonas anterior o posterior del cuerpo mandibular. Raramente se presenta de manera bilateral o en regiones aberrantes como el cóndilo. En pocas ocasiones se acompaña de tumefacción y en una menor proporción de dolor. Los órganos dentales no sufren pérdida de vitalidad (1-4,6).

Tomográficamente, se observa que el quiste óseo traumático tiene un diámetro de uno a diez centímetros y que presenta bordes definidos. Si se relaciona con las raíces dentales, exhibe domos óseas, con ausencia de rizolisis de órganos dentarios relacionados con la lesión; no presenta expansión de corticales, lo cual es altamente sugestivo sin ser diagnóstico de esta patología. Raramente se observa en un patrón multilocular (1-3,5,8-10).

Microscópicamente, se identifican cantidades mínimas de tejido fibroso en la pared del pseudoquiste, así como lagunas de Howship. En el interior del quiste se puede apreciar ocasionalmente sangre o líquido serohemático, así como un delgado tejido conectivo fibroso bien vascularizado sin evidencia de componente epitelial (1-3,5,8,11).

El diagnóstico es clínico radiográfico, en el que se hace hincapié en la exploración quirúrgica, durante la cual presenta las características descritas que sean sugestivas de esta lesión intraósea. En algunas ocasiones se puede observar incluso el paquete vasculonervioso suspendido en la cavidad quística (11,12).

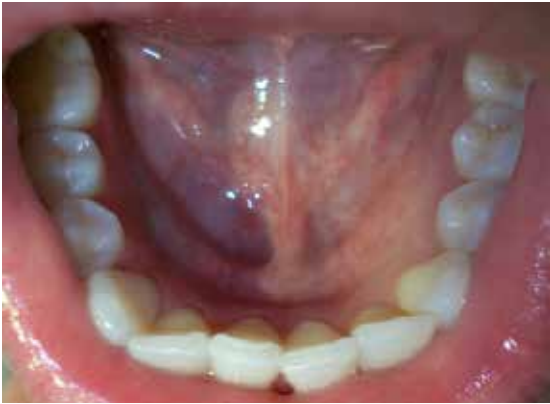### Reporte de un caso

En mayo del 2011, una paciente de diecinueve años de edad acude al Servicio de Cirugía Oral y Maxilofacial del Hospital Regional Monte Sinaí, en Cuenca, Azuay, Ecuador. El motivo de consulta es la extracción quirúrgica de terceros molares asintomáticos. La exploración clínica no muestra asimetrías o alteraciones clínicas mandibulares (figuras 1 y 2).

FIGURA 1  
VISTA FRONTAL EXTRAORAL

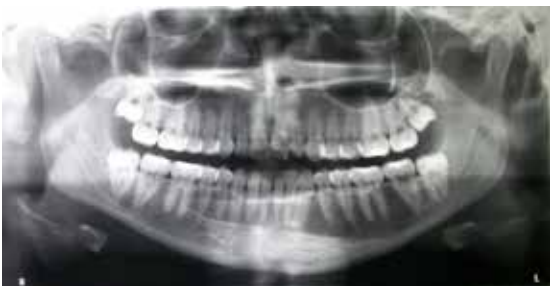

FIGURA 2  
FOTOGRAFÍA INTRAORAL DE LA ARCADA MANDIBULAR SIN APARENTES ALTERACIONES CLÍNICAS



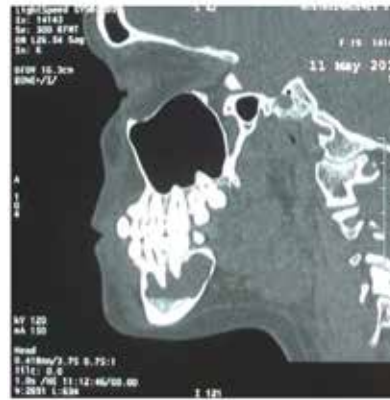En la ortopantomografía de rutina se identifica una zona radiolúcida con bordes bien definidos que abarca desde la cara medial del primer molar mandibular derecho hasta la cara medial del segundo molar mandibular izquierdo, la cual se extiende desde la cresta alveolar hasta los ápices de los órganos dentales en la hemimandíbula derecha y la región sinfisiaria. La lesión continúa hasta el canal mandibular en hemimandíbula contralateral. No hay desplazamiento de los órganos dentales en su extensión total (figura 3).

FIGURA 3  
ORTOPANTOMOGRAFÍA INICIAL DONDE SE OBSERVA LESIÓN RADIOLÚCIDA EN LA ZONA POSTERIOR MANDIBULAR DERECHA



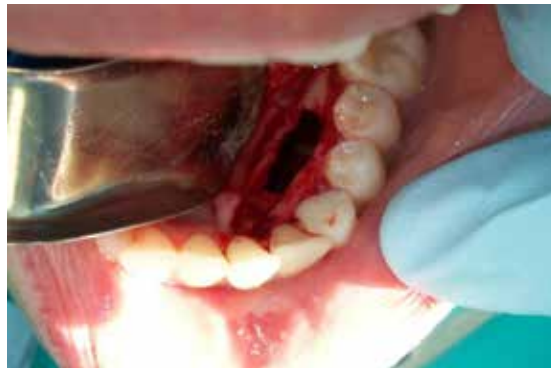Debido al hallazgo imagenológico, se pospone la extracción quirúrgica de los terceros molares, los cuales no se encuentran aparentemente relacionados con la probable lesión quística en estudio. Se procede a realizar una tomografía axial computarizada, la cual reporta una lesión hipodensa intraósea con un eje mayor de catorce centímetros y discreto afinamiento de las corticales, donde se observa el mayor adelgazamiento en la cortical lingual (figura 4). Se ordenan exámenes prequirúrgicos que no arrojan datos de alteraciones en los valores normales de biometría hemática, química sanguínea con electrolitos y tiempos de coagulación.

FIGURA 4  
CORTE SAGITAL DE TOMOGRAFÍA CON EVIDENCIA DE ZONA HIPODENSA EN EL ESPACIO MEDULAR MANDIBULAR



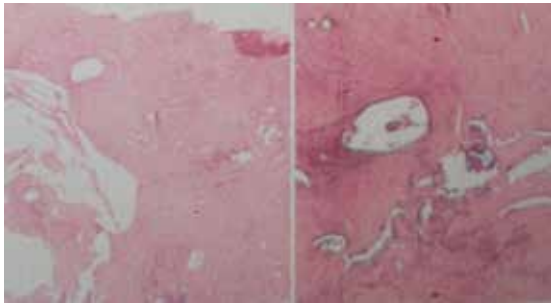
Se realiza una biopsia incisional bajo anestesia local con lidocaína al 2%, en la porción lingual del lado izquierdo, a la altura de los premolares mandibulares, mediante abordaje envolvente mucoperióstico (figura 5). El líquido intracavitario tiene un aspecto serohemático del que se obtiene una muestra de este líquido, por medio de punción de la cortical para el estudio citológico. Acto seguido, se consigue una muestra de tejido óseo y se efectúa una curetaje de la cavidad patológica que aparentemente no incluye su revestimiento. Se reposiciona el colgajo y se sutura con puntos simples transpapilares con nylon 4-0.

FIGURA 5  
BIOPSIA INCISIONAL EN LA REGIÓN LINGUAL DERECHA



El análisis citológico informa de un contenido de material eosinofílico proteináceo acelular. Asimismo, el análisis histopatológico reporta adecuada arquitectura y citología ósea, con zonas de aspecto quístico en la cara trabecular de la muestra ósea, sin evidencia de epitelio de revestimiento reportado para el diagnóstico de quiste óseo simple (figura 6).

FIGURA 6  
CORTE HISTOPATOLÓGICO DE HUESO CON TINCIÓN  
DE HEMATOXILINA Y EOSINA

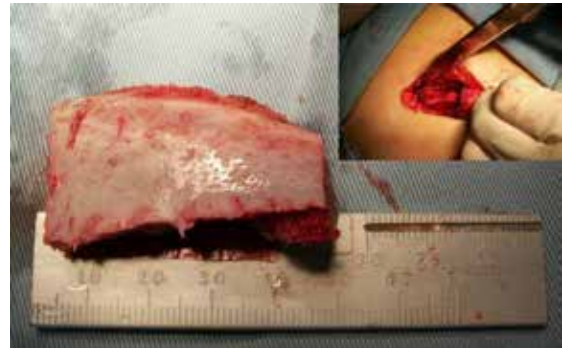


Con base en el resultado histopatológico, se planea el curetaje de la lesión y la colocación de un injerto óseo autólogo de la cavidad patológica. El procedimiento quirúrgico se realiza bajo anestesia general con intubación nasotraqueal, asepsia y antisepsia del campo operatorio y colocación de campos estériles de manera convencional en las regiones maxilofacial y de cresta iliaca derecha. Se diseña un colgajo envolvente mucoperióstico del segundo premolar mandibular derecho al primer molar mandibular izquierdo. Se lleva a cabo una ostectomía de la cortical lingual mandibular adelgazada de diez centímetros de longitud, para efectuar un adecuado curetaje de la lesión, sin contenido de epitelio de revestimiento o contenido intracavitario, del que se obtiene un líquido de aspecto serohemático (figura 7). Posteriormente, se coloca injerto óseo autólogo particulado de cresta iliaca anterior derecha, el cual fue tomado en un procedimiento simultáneo (figura 8). Se reposiciona colgajo mucoperióstico y se cierra con sutura reabsorbible con puntos simples transpapilares.

FIGURA 7  
ACCESO QUIRÚRGICO Y COLOCACIÓN DE INJERTO  
PARTICULADO

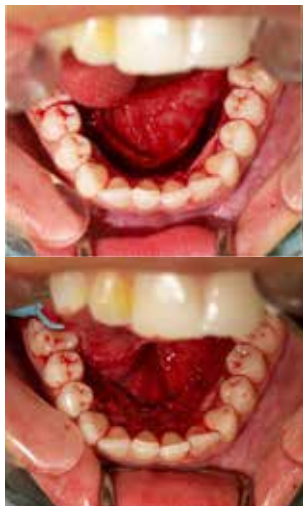

FIGURA 8  
INJERTO DE CRESTA ILIACA DERECHA



La paciente muestra una adecuada evolución durante el seguimiento al año de la cirugía. No reporta accidentes o complicaciones, disestesia en región mandibular o labial inferior. Los órganos dentarios de arcada mandibular no presentar alteraciones de vitalidad ni afección en su estabilidad (figura 9). Hay una evolución favorable de la herida quirúrgica de región de cresta iliaca, sin alteraciones en la deambulación. El análisis imagenológico de control de la región muestra un hueso mandibular con adecuada cicatrización ósea y sin evidencia quística (figuras 10 y 11).

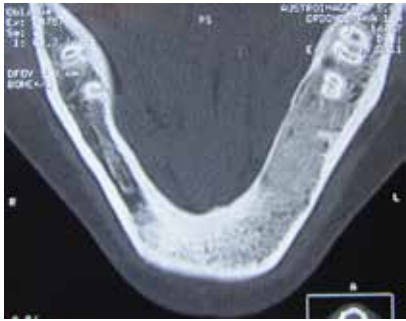
FIGURA 9  
FOTOGRAFÍA INTRAORAL SIN DATOS DE ALTERACIONES

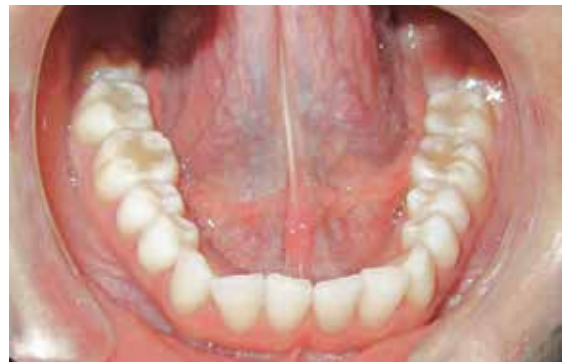

FIGURA 10  
ORTOPANTOMOGRAFÍA DE CONTROL POSQUIRÚRGICO AL AÑO

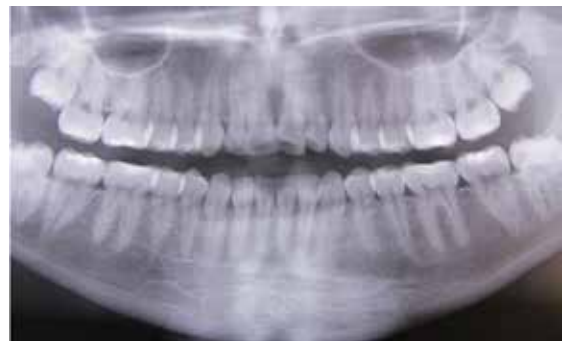

FIGURA 11  
CORTE TOMOGRÁFICO AXIAL DE REGIÓN MANDIBULAR AL AÑO  
DE LA CIRUGÍA



## DISCUSIÓN

La terapia empleada normalmente para el manejo del quiste óseo traumático, hemorrágico o quiste simple de hueso consiste en el curetaje óseo para la obtención de hemorragia y posterior organización del coágulo sanguíneo. De acuerdo con la consulta de la literatura mediante buscadores Ovid y SciELO, este tratamiento provee, en la mayoría de los casos, pronósticos favorables y ofrecen como resultado una reparación ósea completa sin recurrencia en este tipo de lesiones (13-21). Existen, sin embargo, algunos estudios como el de Horner y colaboradores (22) y el de Baqain y colaboradores (23), donde se publicaron dos series de casos, en los que reportan recidiva del quiste en la mandíbula después del tratamiento con curetaje óseo. Se considera necesario buscar nuevas opciones terapéuticas para manejar esta patología.

Canavese y colaboradores (14) consideran opciones de tratamiento para el quiste unicameral de huesos largos el curetaje óseo percutáneo de la lesión con aplicación de esteroides e injerto con hueso medular autólogo. Dicha terapia mostró mejores resultados radiográficos comparados con el simple curetaje óseo percutáneo. MacDonald y colaboradores (16) aplicaron en pacientes pediátricos proteína ósea morfogenética recombinante con resultados negativos. Por otra parte, Szerlip (24) y Saap y colaboradores (25) reportaron casos de resolución espontánea de quistes óseos simples en la mandíbula. Las opciones terapéuticas descritas se realizaron en fémur, tibia y húmero. Sin embargo, no existe literatura comparativa en tratamientos de este tipo para la región maxilofacial.

## CONCLUSIÓN

La colocación de injerto óseo autólogo de cresta iliaca en defectos mandibulares de grandes proporciones

es una opción terapéutica para el adecuado y rápido restablecimiento de la arquitectura ósea mandibular. No se encontró reportada dicha terapia en la mayoría de las publicaciones del tema revisadas para la elaboración de este trabajo. Sin embargo, se considera una opción para tratamiento de esta patología, como una alternativa para el paciente; ella acelera el proceso de cicatrización en la arquitectura ósea ausente, al usarse un injerto autólogo con propiedades osteogénicas, de osteoinducción y osteoconducción. De este modo se disminuyen complicaciones como fracturas patológicas. Dichas propiedades no son proporcionadas por aloinjertos o sustitutos de hueso sintéticos.

Se debe considerar cada caso particular para llegar a un adecuado balance entre la morbilidad ocasionada por la toma del injerto óseo autólogo, según el sitio donante en el paciente y el beneficio de colocar un injerto de hueso de dichas características en un defecto mandibular por quiste óseo simple. Se considera que ofrece la mejor opción, de acuerdo con las necesidades particulares de cada caso, el sitio de afección y la afectación de estructuras anatómicas adyacentes a la lesión.

## AGRADECIMIENTOS

Al Hospital Regional Vicente Corral Moscoso, del Ministerio de Salud, Cuenca, Azuay, Ecuador, por permitir el uso de sus instalaciones para realizar el procedimiento quirúrgico descrito en el presente trabajo, así como al Hospital Regional General Ignacio Zaragoza, Instituto de Seguridad y Servicios Sociales de los Trabajadores del Estado-Universidad Nacional Autónoma de México, por permitir el intercambio y rotación de residentes de la especialidad de Cirugía Maxilofacial en el exterior.

## REFERENCIAS

1. Neville BW, Damm DD, Allen CM, Bouquot JE. Oral and maxillofacial pathology. 2nd ed. Philadelphia: Saunders; 2002. p. 549-51.
2. Shear M, Speight P. Cysts of the oral and maxillofacial regions. 4th ed. Singapore: Blackwell Munksgaard; 2007. p. 156-61.
3. Regezi JA, Sciubba JJ. Patología bucal: correlaciones clínicopatológicas. 3a ed. México: McGraw-Hill Interamericana; 2000. p. 315-7.
4. Kaugars GE, Cale AE. Traumatic bone cyst. Oral Surg Oral Med Oral Pathol. 1987 Mar; 63(3): 318-24.
5. Matsumura S, Murakami S, Kakimoto N, Furukawa S, Kishino M, Ishida T, Fuchihata H. Histopathologic and radiographic findings of the simple bone cyst. Oral Surg Oral Med Oral Pathol Oral Radiol Endod. 1998 May; 85(5): 619-25.

6. Shimoyama T, Horie N, Nasu D, Kaneko T, Kato T, Tojo T, Suzuki T, Ide F. So-called simple bone cyst of the jaw: a family of pseudocysts of diverse nature and etiology. *J Oral Sci.* 1999 Jun; 41(2): 93-8.
7. Ogasawara T, Kitagawa Y, Ogawa T, Yamada T, Yamamoto S, Hayashi K. Simple bone of the mandibular condyle with severe osteoarthritis: report of a case. *J Oral Pathol Med.* 1999; 28: 377-80.
8. Saito Y, Hoshina Y, Nagamine T, Nakajima T, Suzuki M, Hayashi T. Simple bone cyst: A clinical and histopathologic study of fifteen cases. *Oral Surg Oral Med Oral Pathol.* 1992 Oct; 74(4): 487-91.
9. Yanagi Y, Asaumi J, Unetsubo T, Ashida M, Takenobu T, Hisatomi M, Matsuzaki H, Konouchi H, Katase N, Nagatsuka H. Usefulness of MRI and dynamic contrast-enhanced MRI for differential diagnosis of simple bone cysts from true cysts in the jaw. *Oral Surg Oral Med Oral Pathol Oral Radiol Endod.* 2010 Sep; 110(3): 364-9.
10. Matsuzaki H, Asaumi J, Yanagi Y, Konouchi H, Honda Y, Hisatomi M, et al. MR imaging in the assessment of a solitary bone cyst. *Eur J Radiol Extra.* 2003; 45: 37-42.
11. Kuttenger JJ, Farmand M, Stöss H. Recurrence of a solitary bone cyst of the mandibular condyle in a bone graft. A case report. *Oral Surg Oral Med Oral Pathol.* 1992 Nov; 74(5): 550-6.
12. Tanaka H, Westesson PL, Emmings FG, Marashi AH. Simple bone cyst of the mandibular condyle: report a case. *J Oral Maxillofac Surg.* 1996 Dec; 54(12): 1454-8.
13. Donaldson S, Wright JG. Recent developments in treatment for simple bone cysts. *Curr Opin Pediatr.* 2011 Feb; 23(1): 73-7.
14. Canavese F, Wright JG, Cole WG, Hopyan S. Unicameral bone cysts: comparison of percutaneous curettage, steroid, and autologous bone marrow injections. *J Pediatr Orthop.* 2011 Jan-Feb; 31(1): 50-5.
15. Hou HY, Wu K, Wang CT, Chang SM, Lin WH, Yang RS. Treatment of unicameral bone cyst: a comparative study of selected techniques. *J Bone Joint Surg Am.* 2010 Apr; 92(4): 855-62.
16. MacDonald KM, Swanstrom MM, McCarthy JJ, Nemeth BA, Guliani TA, Noonan KJ. Exaggerated inflammatory response after use of recombinant bone morphogenetic protein in recurrent unicameral bone cysts. *J Pediatr Orthop.* 2010 Mar; 30(2): 199-205.
17. Sandev S, Sokler K, Grgurevi J. Traumatic bone cysts. *Acta Stomat Croat.* 2001; 35(3): 417-20.
18. Xanthinaki AA, Choupis KI, Tosios K, Pagkalos VA, Papanikolaou SI. Traumatic bone cyst of the mandible of possible iatrogenic origin: a case report and brief review of the literature. *Head Face Med.* 2006 Nov 12; 2: 40.
19. Bechtel K, Soltis M. Traumatic bone cyst of the mandible in a 10-year-old boy. *Pediatr Emerg Care.* 2009 Feb; 25(2): 96-7.
20. Martins-Filho PR, Santos Tde S, de Araújo VL, Santos JS, Andrade ES, da Silva LC. Traumatic bone cyst of the mandible: a review of 26 cases. *Braz J Otorhinolaryngol.* 2012 Apr; 78(2): 16-21.
21. Cortell-Ballester I, Figueiredo R, Berini-Aytés L, Gay-Escoda C. Traumatic bone cyst: a retrospective study of 21 cases. *Med Oral Patol Oral Cir Bucal.* 2009 May 1; 14(5): E239-43.
22. Horner K, Forman GH, Smith NJ. Atypical simple bone cysts of the jaws. I: Recurrent lesions. *Clin Radiol.* 1988 Jan; 39(1): 53-7.
23. Baqain ZH, Jayakrishnan A, Farthing PM, Hardee P. Recurrence of a solitary bone cyst of the mandible: case report. *Br J Oral Maxillofac Surg.* 2005 Aug; 43(4): 333-5.
24. Szerlip L. Traumatic bone cysts. Resolution without surgery. *Oral Surg Oral Med Oral Pathol.* 1966 Feb; 21(2): 201-4.
25. Sapp JP, Stark ML. Self-healing traumatic bone cysts. *Oral Surg Oral Med Oral Pathol.* 1990 May; 69(5): 597-602.

## CORRESPONDENCIA

Marcelo Enrique Cazar Almache  
marcelo.cazar@ucuenca.edu.ec

José Ernesto Miranda Villasana  
ernesto.miranda@prodigy.net.mx

Adrián Brau Figueroa  
adrianbrau@hotmail.com

Norith de Jesús Recendez Santillán  
norith.recendez@gmail.com