

Propuesta de ortodoncia temprana para servicios asistenciales en Chile. Artículo analítico

Early Treatment for Community Health Services in Chile. Analytical Article

Héctor Paulo Sandoval Vidal

Odontólogo, Universidad de Concepción, Chile. Especialista en Ortodoncia y Ortopedia Dentomaxilofacial, Universidad de Chile. Magíster en Educación, Universidad Metropolitana en Ciencias de la Educación, Santiago, Chile. Profesor asistente, Universidad de La Frontera, Temuco, Chile.

RESUMEN

Antecedentes: Las dificultades encontradas para aplicar ortodoncia temprana en los servicios asistenciales contrastan con las políticas públicas de atención infantil que promueven una atención preventiva e interceptiva. **Propósito:** Presentar una propuesta de intervención clínica en niños a partir de una experiencia de ocho años en la aplicación piloto de terapias ortodónticas tempranas en la Universidad de la Frontera a los pacientes de los estudiantes de cuarto y quinto año de la carrera de Odontología, así como en consultorios de la región sur de Chile. **Método:** Se analizaron las bases para un adecuado diagnóstico y posterior tratamiento de anomalías craneofaciales frecuentes en niños, así como el desarrollo de la aparatología utilizada. **Resultados:** La propuesta incluye, en primer lugar, el manejo de malos hábitos en pacientes clase II; luego, la protracción maxilar en pacientes clase III; finalmente, el manejo del recambio dental en pacientes clase I. **Conclusiones:** Aquellos pacientes que utilizan sus aparatos de buena manera obtienen resultados adecuados en los tres planos del espacio. La relación con los padres y la motivación a los niños son elementos fundamentales a la hora de decidir tratar a un niño con entrenadores, máscara de tracción o mantenedores de espacio dinámicos. A pesar de no evitar en todos los pacientes los tratamientos de ortodoncia correctiva, se mejoran las condiciones de los tejidos para futuras intervenciones. La incorporación de aparatos prefabricados puede permitir el aumento de la cobertura, siempre y cuando los odontólogos que atienden niños comprendan su alcance y limitaciones.

PALABRAS CLAVE

tratamiento temprano; hábitos; recambio dental; protracción; anomalías dentomaxilares; dentición temporal

ÁREAS TEMÁTICAS

servicios de salud comunitarios; aparatología ortodóntica; maloclusión

ABSTRACT

Background: Challenges met to implement early orthodontics in community health services contrast with public policies that promote preventive and interceptive child care. **Purpose:** Introduce a proposal for clinical intervention on children based on an eight-year pilot experience using early orthodontic therapies at the Universidad de la Frontera with patients of fourth and fifth year dental students and clinics in the southern Chilean region. **Methods:** The proposal analyzes the bases of an adequate diagnosis and subsequent treatment of craneofacial abnormalities frequent among children, as well as the development of the appliances. **Results:** The proposal includes, first, addressing bad habits among class II patients; second, maxillary protraction for Class III patients; and tooth eruption control in Class I patients. **Conclusions:** Patients who use their devices with discipline get adequate three-dimensional results. Relationship with the parents and children motivation are key factors in deciding whether to treat a child with coaches, protraction face mask, or dynamic space maintainers. Even though this does not preclude all patients from needing corrective orthodontic treatments, tissue conditions improve for future interventions. Incorporating prefabricated appliances may provide increased coverage, as long as dentists who treat children understand their scope and limitations.

KEYWORDS

early treatment; habits; maxillary protraction; tooth eruption; dentofacial anomalies; deciduous dentition

THEMATIC FIELD

community health services; orthodontic appliances; malocclusion

doi:10.11144/Javeriana.UO33-70.potp

CÓMO CITAR ESTE ARTÍCULO

Sandoval HP. Propuesta de ortodoncia temprana para servicios asistenciales en Chile: artículo analítico. Univ Odontol. 2014 Ene-Jun; 33(70): 85-94. <http://dx.doi.org/10.11144/Javeriana.UO33-70.potp>

Recibido para publicación: 14/06/2013

Aceptado para publicación: 29/01/2014

Disponible en: <http://www.javeriana.edu.co/universitasodontologica>

INTRODUCCIÓN

La aplicación de terapias ortodónticas en niños en edades tempranas es controversial. Algunos clínicos la apoyan y algunos estudios concluyen que su efecto no es importante, al ser comparado con el inicio tardío de la ortodoncia (1). Por otra parte, hace por lo menos 100 años que se describen la respiración bucal y la interposición lingual en deglución, reposo y fonarticulación como causantes de anomalías dentomaxilares (2). Una aproximación para el tratamiento de esta problemática es la interconsulta con el fonoaudiólogo o al kinesiólogo, quienes —solo en algunos pacientes— con un gran número de sesiones y un esfuerzo tremendo por parte de padres y pacientes niños logran un reacondicionamiento de la musculatura oral y perioral (3).

Por otro lado, los servicios asistenciales que atienden a la población de menos recursos económicos, que no tienen acceso al ortodoncista, pueden guiar la erupción y realizar acciones menores que en Chile se ha normado desde 1998 (4). Sin embargo, aún no hay un consenso en la proporción de tiempo destinada a la terapia interceptiva, ni cuál es la eficiencia que se obtiene con aparatos tradicionales, como placas removibles indicadas por odontólogos generales, que son aquellos que laboran en la gran mayoría de los consultorios del país.

El uso de aparatos simplificados y factibles de ser incluidos en atención primaria puede aumentar la cobertura de tratamiento infantil para llevar al paciente a parámetros normales de desarrollo de la dentición a un bajo costo. Para desarrollar esta tesis, este artículo se estructura en tres secciones: primero, análisis de la situación de atención en ortodoncia temprana en Chile; segundo, presentación de una propuesta para tratamientos en vlases I, II y III, con aspectos transversales y verticales; tercero, reflexión y conclusiones.

El propósito de este trabajo es presentar una propuesta de intervención en consultorios de atención primaria, con base en la experiencia de ocho años en la que se han aplicado terapias ortodónticas tempranas o “interceptivas” en la Universidad de la Frontera (UFRO) de Temuco con los pacientes de los estudiantes de cuarto y quinto año de la carrera de odontología, así como la intervención temprana en cursos de formación continua de odontólogos generales que atienden a niños en el sur de Chile. Se esperaría que dichos odontólogos desarrollen lo aquí propuesto en cada una de las tres intervenciones que pensamos pueden ser extrapoladas a países en vías de desarrollo, sobre todo en Latinoamérica, donde se comparte este tipo de atención comunitaria.

SERVICIOS ASISTENCIALES Y ATENCIÓN EN ORTODONCIA

Los servicios de salud en Chile están distribuidos a lo largo del país y administrativamente son coordinados desde el ámbito central, en la capital Santiago; pero hay una fuerte política de descentralización. Hoy, además, se ha incorporado el concepto de *gestión de autosustentabilidad*. En la práctica, esto significa que, de los recursos asignados para los servicios

por el presupuesto de la nación, deben cumplirse anualmente ciertas metas para que el siguiente periodo se les asigne la misma o una mayor cantidad de dinero para su funcionamiento.

Existen actualmente 29 servicios que reúnen 85 hospitales de mediana y alta complejidad. Un levantamiento de información sobre estos centros asistenciales indica que los registros de atención preventiva e interceptiva en ortodoncia son bajísimos. Entre las razones se encuentran la planificación de otros tratamientos que permiten lograr las metas establecidas por el Ministerio de Salud de Chile, a pesar de que desde 1990 se instauraron como una meta sanitaria; existe una normativa específica que data de 1998. Otro factor se encuentra en la escasa cobertura de radiografías panorámicas, ya que cada región cuenta solo con uno o dos centros radiológicos donde remitir a los niños, excepto en los grandes centros urbanos como Santiago, Viña del Mar y Concepción. En promedio, los servicios asistenciales realizaron un 4,2 % de este tipo de atención en el 2012 (tabla 1). Las zonas sur y centro sur son las que más ejecutan este tipo de servicio. Llama la atención que la región capital Santiago está por debajo del promedio de atención, si se considera que es la que cuenta con más recursos.

TABLA 1
DISTRIBUCIÓN EN LOS SERVICIOS DE SALUD DE CHILE, DE ACTIVIDADES CLÍNICAS REFERIDAS A EXÁMENES REALIZADOS, DIAGNÓSTICOS DE ANOMALÍAS DENTOMAXILARES Y ACCIONES DE ORTODONCIA INTERCEPTIVA, DISTRIBUIDAS POR EDAD ENTRE ENERO Y DICIEMBRE DEL 2012

Servicios de Salud	Actividad	< 5 años	6 años	12 años	Total	Porcentaje
Zona norte	ES	25.055	25.668	22.292	73.015	100,0
	ADM	116	149	123	547	0,8
	OPI	168	52	40	721	1,0
Zona centro norte	ES	44.896	25.777	24.404	117.288	100,0
	ADM	417	162	109	1091	0,9
	OPI	739	408	159	3509	3,0
Santiago	ES	115.627	66.203	60.070	416.692	100,0
	ADM	736	537	628	4.162	1,0
	OPI	1112	971	1214	13.310	3,2
Zona centro sur	ES	59.444	33.129	32.134	200.980	100,0
	ADM	199	274	285	2472	1,2
	OPI	510	846	1282	13.034	6,5
Zona sur	ES	41.907	27.338	22.023	136.823	100,0
	ADM	394	545	711	3215	2,4
	OPI	1062	1166	528	9506	7,0
Zona austral	ES	10.084	6802	7051	35.673	100,0
	ADM	114	105	75	490	1,4
	OPI	134	140	59	1334	3,7
Total	ES	297.013	184.917	167.974	980.471	100,0
	ADM	1976	1772	1931	11.977	1,2
	OPI	3725	3583	3282	41.414	4,2

ES: examen inicial de salud. ADM: examen y diagnóstico de anomalías dentomaxilares. OPI: actividad de ortodoncia interceptiva. Fuente: Departamento Estadístico e Información en Salud, Ministerio de Salud, Chile (2013).

A continuación se desarrollan alternativas de tratamiento temprano que, por su forma de ejecución, pudieran con una debida capacitación en la denominada ortodoncia interceptiva ser implementadas por odontólogos generales que atienden niños.

PROPUESTAS DE TRATAMIENTO TEMPRANO

Por lo general, los odontólogos que atienden niños en el sistema público realizan acciones sin aparatología, como extracciones seriadas o guiadas, desgastes selectivos y, en menor frecuencia, mantenedores de espacio rígido (tabla 2). Las placas de expansión o con rejilla lingual son de escasa utilización, pues tienen que utilizar laboratorio dental, con el cual los consultorios en el país no cuentan. Por lo tanto, se ven abocados a contratar un servicio externo que el paciente debe cancelar de manera extraordinaria; pero muchas veces él no cuenta con los recursos para ello. La tabla 2 muestra la estadística del 2012 de la ciudad de Temuco. Ella ejemplifica qué ocurre en la mayoría de las municipalidades del país.

TABLA 2
DISTRIBUCIÓN DE ACCIONES EJECUTADAS, POR PACIENTE, EN CONSULTORIOS MUNICIPALES DE LA CIUDAD DE TEMUCO, DURANTE EL 2012

Acciones interceptivas	n	Porcentaje
Desgastes de caninos	600	24,4
Extracciones guiadas de dientes deciduos	1460	59,4
Extracciones seriadas	258	10,5
Placas de expansión	40	1,6
Placas con rejilla lingual	45	1,8
Mantenedores de espacio	57	2,3

Fuente: Estadísticas Municipalidad de Temuco (2012).

Ante esta situación, es necesario buscar alternativas para lograr una atención que sea eficaz y sencilla. Para ello se propone que los odontólogos que atienden niños utilicen un enfoque preortodóntico, con aparatos prefabricados o de mínimo laboratorio, de modo que se logre un efecto positivo y de alto impacto en la salud oral de niños tratados en el ámbito público. Con esto se busca prevenir o tratar tempranamente anomalías dentomaxilares interceptables que, de no ser tratadas en estas edades, generan procesos patológicos más complejos en edades adultas. A continuación se describen tres aparatos y su forma de uso que se pueden adicionar o sustituir a los que actualmente se indican a los pacientes.

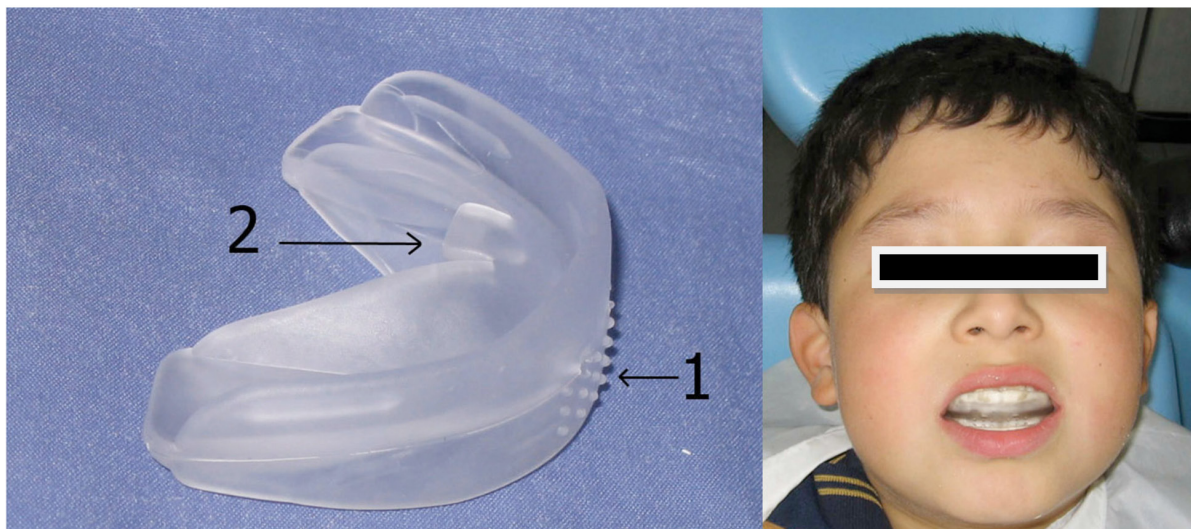
Entrenadores para pacientes clase II

Existe controversia con respecto a si el manejo temprano de las fuerzas que se ejercen sobre los dientes, la musculatura perioral y la lengua contribuyen a mejorar la oclusión. Quadrelli y colaboradores (5) y Ramírez-Yáñez y colaboradores (6) muestran cómo un aparato prefabricado de silicona, denominado *trainer for kids* (entrenador) (T4K™, Myofunctional Research Co, Australia) (7), puede corregir maloclusiones en edades tempranas, así

como reposicionar la mandíbula y arreglar la disfunción muscular. El entrenador se caracteriza por sus dimensiones estándar y por la simplicidad de su uso y control, además de poder ser manejado por cualquier odontólogo que atiende niños (figura 1).

FIGURA 1

ENTRENADOR ARAUCANÍA CON SU DISEÑO PARA ESTIMULACIÓN DEL LABIO (1) Y EJERCITADOR LINGUAL (2). PACIENTE INFANTIL QUE UTILIZA EL APARATO QUE ABARCA LA MITAD DEL VESTÍBULO MAXILAR Y MANDIBULAR Y EN POSTERIOR HASTA LOS MOLARES



De acuerdo con la edad del paciente, para niños entre 6 y 9 años, se recomienda el tratamiento con entrenador, que es un aparato confeccionado con silicona (PVC Cristal CT55) de material blando (figura 1). Tiene una forma estándar cuya flexibilidad se ajusta a las condiciones orales de cada paciente. Cuando los niños son muy pequeños, se puede recortar con una tijera y ajustarlo según su aplicación en dentición temporal o mixta.

El aparato está diseñado para actuar como un obturador (para apenas dejar pasar aire por la boca) que provoca que el paciente respire por la nariz. Además, es un ejercitador de la musculatura labial, al estar en íntimo contacto con las múltiples protuberancias vestibulares. También es un reeducador de la lengua, gracias a un placoide que va suelto y colocado hacia palatino cerca de las arrugas palatinas. Secundariamente, el entrenador tiene una guía incisiva que puede alinear apiñamientos tempranos y mejorar la parábola en casos de compresión (5).

Actualmente en Chile, existen dos entrenadores desarrollados a partir del aparato original que se han denominado para clases II y para clases III. La UFRO, a través de la Unidad de Ortodoncia y Ortopedia Dentomaxilofacial, y la Corporación Linís, entidad sin fines de lucro orientada al fortalecimiento de la prevención en odontología, ha desarrollado estos prototipos que se denominaron *entrenador araucanía* que, bajo un concepto de ayuda social, ha logrado reducir su costo. Esto ha permitido introducir esta terapia sencilla para el manejo de malos hábitos en la red de consultorios municipales y hospitales de tres regiones del país, gracias a la capacitación de odontólogos.

Los entrenadores para clase II permiten lograr un adelantamiento mandibular que es beneficioso para el crecimiento de la mandíbula (8). No

obstante, hay que tener cuidado con el aumento en la dimensión vertical que produce en algunos pacientes (9).

La tabla 3 muestra que los entrenadores son los elementos que se ha utilizado en mayor medida en la clínica odontológica docente-asistencial de la UFRO entre el 2005 y el 2012. Tiene una efectividad cercana al 80 %, al considerar éxito el logro de objetivos dentoalveolares de tratamiento y de rangos de sobremordida horizontal-sobremordida vertical cercanos a la normalidad (2,5 mm en promedio).

TABLA 3
DISTRIBUCIÓN DE APARATOLOGÍA INTERCEPTIVA EN PACIENTES CON DIAGNÓSTICO DE ANOMALÍAS DENTOMAXILARES ATENDIDOS POR ESTUDIANTES DE 4.º Y 5.º AÑO DE LA CARRERA DE ODONTOLOGÍA EN UFRO

Aparatos	2005-2008	Éxito (%)	2009-2012	Éxito (%)
Entrenador	120	85	185	80
Lip bumper flexible	60	60	84	64
Tracción frontal	56	92	43	87
Mantenedor de espacio	44	95	64	90
Arco transpalatino	85	65	66	83
Placas removibles	82	82	127	79

Fuente: Estadística clínica docente-asistencial de la UFRO.

Tratamientos para pacientes clase III con mordida invertida

Los entrenadores para clase III son una variante del entrenador para clase II, al que se le eliminó la pantalla vestibular. A diferencia del diseño de Myofunctional Research Co., denominado *myobrace for class III*, permiten un ajuste dentario con leves protrusiones de los incisivos superiores, al no existir otro freno que el que producen los labios. Así, este aparato permite descruzar tempranamente incisivos con mordida invertida (3). Esta terapia es efectiva en un corto tiempo de máximo dos meses, ya que si el descruce no se produce, se debe recurrir a una placa acrílica o definitivamente aparatología fija, cuando el problema es solo dentario. Estas dos alternativas tienen un mayor costo y los servicios asistenciales no están dispuestos a asumirlos.

Tracción frontal temprana

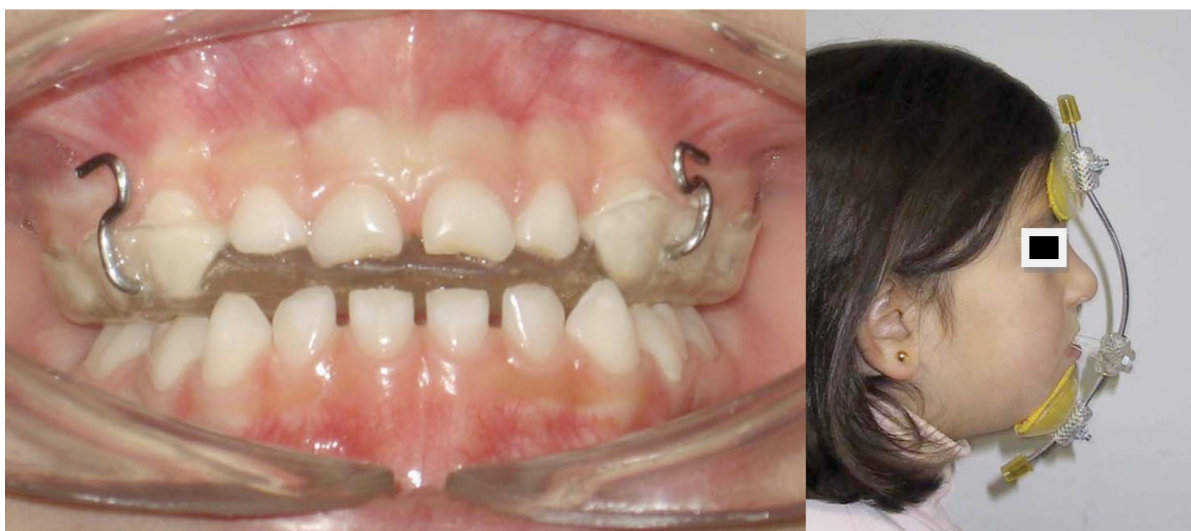Aunque en rigor este procedimiento debiera ser realizado por especialistas (10), en Chile el ortodoncista es un recurso escaso. Por lo tanto, se ha desarrollado un trabajo en equipo entre odontólogos que atienden niños y ortodoncistas.

Se ha implementado un protocolo simple para pacientes en dentición temporal o primera fase de la dentición mixta, de acuerdo con lo descrito por Franchi y colaboradores (11), esto es, una placa de acetato de acrílico que se realiza gracias a un estampado al vacío (figura 2) (12). Esta placa se puede realizar en el consultorio o en su defecto se puede confeccionar en un laboratorio con acrílico duro con un tornillo disyuntor. Se recomienda entonces que sea cementada directamente en boca con ionómero de vidrio por periodos no superiores a un mes, dejando un orificio central para el

fácil desalojo durante el descementado (13). Se estimula la sutura media del maxilar superior con una o dos activaciones diarias por siete días y luego desactivaciones hasta que cierre el tornillo. La recomendación de los autores es realizar esto durante cuatro a siete semanas. Se le agregan al dispositivo dos alambres para realizar una tracción extraoral con elásticos desde una máscara de tracción frontal (tipo Petit). La fuerza que se ejerce es de 400 g (figura 2), la que ha mostrado ser suficiente para producir la protracción de la maxilar y que no se desaloje la placa (14). El objetivo es descruzar los dientes anteriores lo antes posible, de modo que los estímulos propioceptivos dentarios ayuden a contener de manera natural el sobremordida horizontal lograda.

FIGURA 2.

PLACA ESTAMPADA CEMENTADA SOBRE LA ARCADA SUPERIOR (VISTA FRONTAL) QUE DEJA LIBRES LOS INCISIVOS PARA PERMITIR SU PROTRUSIÓN. NÓTENSE LOS GANCHOS METÁLICOS PARA LOS ELÁSTICOS DE TRACCIÓN FRONTAL. PACIENTE CON MÁSCARA DE TRACCIÓN FRONTAL INSTALADA, TIPO PETIT, CON APOYO FRONTAL Y CON ELÁSTICOS 1/4 PESADOS EL MENTÓN



La tasa de éxito ha estado cerca del 90 %. Claro está que la estadística se determinó al final de cada año lectivo. Existe un gran porcentaje de niños en que es suficiente con esta primera fase de tratamiento; pero puede que esta terapia logre un efecto escaso en pacientes con verdadera progenie y sea necesaria una nueva tracción cuando el niño crezca (15) o que finalmente requiera un tratamiento ortodóntico quirúrgico (16).

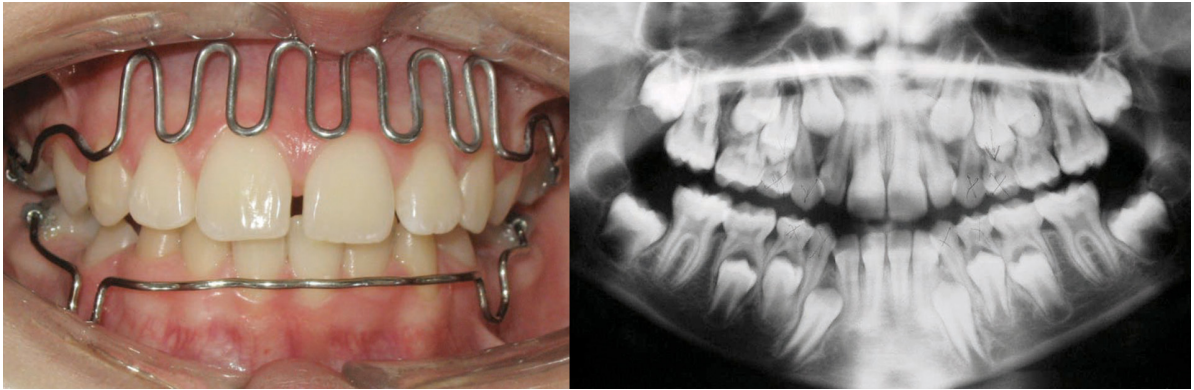
El manejo del recambio dental en clase I

Los problemas de la clase I tienen que ver fundamentalmente con el manejo del recambio dental, el cual debiera ser materia de dominio del odontólogo general. Los pacientes pediátricos tendrán características de clase I facial o esquelética, es decir, características de normalidad en la relación de sus bases óseas. Deberán presentar como principal signo un apiñamiento leve a moderado, acompañado de rotación de los molares y con un desarrollo de la dentición de dentición mixta en etapas finales de la primera fase o segunda fase intermedia. En la radiografía panorámica, la formación de las raíces de los premolares debe ser de un 50 %, aproximadamente (etapa II descrita por Fanning) (figura 3) (17).

En este caso, la terapia consiste en un *lip bumper* flexible (American Orthodontic) que fue diseñado en Estados Unidos por Marcel Korn (18) y que

FIGURA 3

MANTENEDOR DE ESPACIO DINÁMICO DE ACERO FH 1,0 MAXILAR Y MANDIBULAR INSTALADO SOBRE TUBOS CEMENTADOS DIRECTAMENTE CON RESINA DE FOTOCURADO, MÁS RADIOGRAFÍA PANORÁMICA, DONDE SE DESTACA EL GRADO DE FORMACIÓN RADICULAR DE PREMOLARES, CERCANO AL 50 %, Y DE LOS CANINOS CON DOS TERCIOS DE FORMACIÓN. ÉTAPA IDEAL PARA INICIAR TERAPIA CON MANTENEDOR DE ESPACIO DINÁMICO



implementamos como mantenedor de espacio dinámico (figura 3). Es una solución ortodóntica simple en la que utilizar tubos en los molares de los seis años soldados a una malla y cementados con resina a la cara vestibular permite generar un estímulo desde el *lip-bumper* al ajustar un alambre grueso (0,9 mm) a manera de una rejilla que rechaza la musculatura peribucal para producir el efecto deseado. Sin embargo, los estudiantes tuvieron un éxito moderado de aproximadamente el 60 % (tabla 3), que está dado por el desprendimiento de los tubos. Por lo tanto, un reto durante la implementación es que se requieren bandas de ortodoncia con tubo cuando esto ocurre, lo que no está disponible en los consultorios.

Se realiza un “sostenimiento de los molares”, a la par que se efectúan las extracciones de los molares temporales y caninos, para redireccionar los premolares y caninos permanentes. Finalmente, un atinado manejo de los extremos distales del arco-rejilla permite recuperar el espacio perdido por la rotación molar. Se estima que esta terapia permite recuperar hasta 2 mm a cada lado en el maxilar superior, lo que significa solucionar 4 mm de apiñamiento anterior. Muchos casos no tratados oportunamente terminan con extracciones de 4 premolares y esta terapia permite evitarlas en un gran porcentaje de los casos. Se aconseja el uso de esta terapia en casos límite pues, aunque se deban realizar posteriormente las extracciones, los molares llegarán mejor orientados para un tratamiento ortodóntico convencional.

REFLEXIÓN Y CONCLUSIONES

A partir de la alta necesidad de tratamiento de ortodoncia de la población infantil (19-21), es evidente la necesidad de un plan efectivo de intervención temprana que siga los preceptos preventivos de salud pública. Para ello se requiere la utilización de elementos simples y de bajo costo que, en el menor tiempo posible, resuelvan a un individuo la normalidad perdida episódicamente o aminoren las consecuencias de procesos irreversibles de extracciones prematuras o maloclusiones en desarrollo (22).

Existen pocos estudios publicados en Chile que den cuenta de la prevalencia de las maloclusiones. Un estudio efectuado en la capital Santiago, con

una muestra de 1110 niños, quienes en el momento del examen presentaban amígdalas sanas, dentición temporal completa e integridad coronaria, encontré que el 66 % presentó malos hábitos. Hubo un total de 878 casos entre los que había hábitos de succión (62 %), respiración bucal (23 %) e interposición lingual (15 %). Los objetos más succionados fueron la mamadera o biberón (55 %), el dedo (23 %) y el chupete (15 %). De los niños que presentaron malos hábitos, el 57 % presentó al menos una anomalía dentomaxilar. Las anomalías más frecuentes fueron distoclusión (38 %), mordida cruzada (28 %) y mordida abierta (16 %). Se ha corroborado la asociación entre la presencia de los malos hábitos y el desarrollo de maloclusiones (23).

En otra región cercana a la capital de Chile, en un estudio de 198 niños de ambos sexos, con edades de 3-5 años, se encontró una alta prevalencia de anomalías dentomaxilares y malos hábitos en zonas rurales. Ello es semejante a lo encontrado en zonas suburbanas como La Calera y zonas urbanas como la región metropolitana (24).

En los individuos en crecimiento es posible guiar de manera predecible el desarrollo de la dentición (25). Por lo tanto, el diagnóstico precoz es fundamental para planificar en el momento oportuno una intervención temprana. Chile posee un sistema de aseguramiento de la salud en las denominadas Garantías Explícitas en Salud (GES), donde todo niño entre 6 y 7 años de edad tiene el derecho a tener una boca sana. Sin embargo, los odontólogos solo se orientan a dejarlos libres de caries y no ponen su atención en los malos hábitos y las maloclusiones en desarrollo. Por ello, es necesario hacer hincapié en que algunas de esas desviaciones de la norma pueden ser tratadas con alguno de los aparatos aquí propuestos como parte de un sistema de atención, que parte por la atención a la edad de las GES. Esto incluso debiera hacerse antes cuando el paciente tiene dentición temporal y prolongarse hasta completar la erupción permanente, lo cual muchas veces coincide con el segundo período GES, entre los 12 y 13 años de edad (4).

Como aporte a una sistematización de la intervención, las que aun no siendo novedosas en sí mismas son desconocidas por muchos odontólogos que atienden en servicios públicos, se presenta aquí esta experiencia de ocho años como un trabajo piloto. Como en todo tratamiento que requiere aparatos removibles, se necesita la colaboración del paciente y la comprensión de los padres y acudientes o apoderados. Aquellos pacientes que son disciplinados en el uso de

sus aparatos obtienen resultados en los tres planos del espacio, sobre todo en el desarrollo transversal del arco dental (6). De todos modos, la relación con los padres y la motivación a los niños son elementos fundamentales a la hora de decidir tratar a un niño con entrenadores, máscara de tracción o mantenedores de espacio dinámicos. A pesar de que no se evitan los tratamientos de ortodoncia correctiva en todos los pacientes, sí se mejoran las condiciones de los tejidos para futuras intervenciones por parte de los ortodontistas (3).

La dificultad que existe en los servicios asistenciales para la aplicación de la ortodoncia temprana contrasta con las políticas públicas de atención infantil que promueven una atención preventiva e interceptiva. Sin embargo, la incorporación de aparatos prefabricados permitiría el aumento de la cobertura, siempre y cuando los odontólogos que atienden niños comprendan su alcance y limitaciones, gracias a una capacitación permanente.

AGRADECIMIENTOS

Al doctor Benjamín Vogel Mast, por su invaluable gestión para el desarrollo de la prevención en odontología y la creación de la Corporación Liñs.

REFERENCIAS

1. Harrison JE, O'Brien KD, Worthington HV. Orthodontic treatment for prominent upper front teeth in children. *Cochrane Database Syst Rev.* 2007; 18; (3): CD003452.
2. Proffit WR, Contemporary orthodontics. 5a. edición. Montreal: Elsevier; 2013.
3. Vogel B, Sandoval P. Preortodoncia aplicada en niños de la IX Región de Chile. *Int J Odontostomatol.* 2008; 2(2): 147-52.
4. Echeverría S, Espinoza A, Guerrero S, Illanes A, Venegas C. Normas en la prevención e interceptación de anomalías dentomaxilares. Santiago: Ministerio de Salud; 1998.
5. Quadrelli C, Gheorgiu M, Marchetti C, Ghiglione V. Early myofunctional approach to skeletal Class II. *Mondo Ortodontico.* 2002; 112(2): 109-22.
6. Ramírez-Yáñez GO, Sidlauskas A, Junior E, Fluter J. Dimensional changes in dental arches after treatment with a prefabricated functional appliance. *J Clin Pediatr Dent.* 2007 Summer; 31(4): 279-83.
7. Myofunctional orthodontics [internet]. Helensvale, Australia: Myofunctional Research; actualizado 18 marzo 2013. Disponible en: <http://www.myoresearch.com>.
8. Lindner A, Hellsing E. Cheek and lip pressure against maxillary dental arch during dummy sucking. *Eur J Orthod.* 1991 Oct; 13(5): 362-6.

9. Usumez S, Uysal T, Sari Z, Basciftci FA, Karaman AI, Guray E. The effects of early preorthodontic trainer treatment on Class II, division 1 patients. *Angle Orthod.* 2004 Oct; 74(5): 605-9.
10. Merwin D, Ngan P, Hägg U, Yiu C, Wei SH. Timing for effective application of anteriorly directed orthopedic force to maxilla. *Am J Orthod Dentofacial Orthop.* 1997 Sep; 112(3): 292-99.
11. Franchi L, Baccetti T, Masucci C, Defraia E. Early Alt-RAMEC and facial mask protocol in class III malocclusion. *J Clin Orthod.* 2011 Nov; 45(11): 601-9.
12. McNamara JA Jr, Brudon WL. Orthodontic and orthopedic treatment in the mixed dentition. Ann Arbor, Mich: Needham Press; 1993.
13. McNamara JA. An orthopedic approach to the treatment of Class III malocclusion in young patients. *J Clin Orthod.* 1987 Sep; 21(9): 598-608.
14. Hata S, Itoh T, Nakagawa M, Kamogashira K, Ichikawa K, Matsumoto M, Chaconas SJ. Biomechanical effects of maxillary protraction on the craniofacial complex. *Am J Orthod Dentofacial Orthop.* 1987 Apr; 91(4): 305-11.
15. Kim JH, Viana MA, Graber TM, Omerza FF, BeGole EA. The effectiveness of protraction face mask therapy: a meta-analysis. *Am J Orthod Dentofacial Orthop.* 1999 Jun; 115(6): 675-85.
16. Mermigos J, Full CA, Andreasen G. Protraction of the maxillofacial complex. *Am J Orthod Dentofacial Orthop.* 1990 Jul; 98(1): 47-55.
17. Moorrees C, Fanning E, Gron AM. The consideration of dental development in serial extraction. *Angle.* 1963; 33(1): 44-59.
18. Korn M, Shapiro E. Flexible lip bumpers for arch development. *J Clin Orthod.* 1994 Jan; 28(1): 43-9.
19. Soto L, Tapia R. Diagnóstico nacional de salud bucal de los niños de 6 años. Santiago, Chile: Ministerio de Salud; 2007.
20. Soto L, Tapia R, Jara G, Rodríguez G, Urbina T. Diagnóstico nacional de salud bucal del adolescente de 12 años y evaluación del grado de cumplimiento de los objetivos sanitarios de salud bucal 2000-2010. Santiago, Chile: Universidad Mayor, Facultad de Odontología; 2007.
21. Sandoval P, Ceballos M, Heck C, Catalán L, García N. Determinación de la necesidad de tratamiento ortodóntico en niños con dentición mixta primera fase de la ciudad de Temuco, IX Región, Chile. *Int J Odontostomatol.* 2009; 3(2): 155-61.
22. Gallegher RW, Miranda F, Buschang PH. Maxillary protraction: treatment and posttreatment effects. *Am J Orthod Dentofacial Orthop.* 1998 Jun; 113(6): 612-9.
23. Agurto P, Díaz R, Cadiz O, Bobenrieth F. Frecuencia de malos hábitos orales y su asociación con el desarrollo de anomalías dentomaxilares en niños de 3 a 6 años del área Oriente de Santiago. *Rev Child Pediatr.* 1999; 70(6): 470-82.
24. Espinoza A, Parra N. Prevalencia de anomalías dentomaxilares y malos hábitos orales en pre-escolares de zonas rurales de la población beneficiaria del servicio de salud de Viña del Mar/Quillota, 2011 [internet]. Buenos Aires: Salud Dental para Todos; actualizado octubre 2013. Disponible en: <http://www.sdpt.net/PADM.htm>.
25. Rakosi T. Treatment of Class III malocclusions. En: Graber TM, Rakosi T, Petrovic AG, editors. *Dentofacial orthopedics with functional appliances.* St Louis, MO: Mosby; 1997.

CORRESPONDENCIA

Héctor Paulo Sandoval Vidal
 paulo.sandoval@ufrontera.cl
 hpsandov@ufro.cl